Ueber Bildungshemmungen

des

Utero-Vaginal-Kanales

von

Dr. med. **Livius Fürst**
in Leipzig.

Mit 4 schematischen Abbildungen in Holzschnitt.

Berlin 1868.

Verlag von August Hirschwald.
68 Unter den Linden, Ecke der Schadow-Str.

Seit dem Erscheinen des *Kussmaul*'schen anerkannt vortrefflichen Werkes: „Der Mangel, die Verkümmerung und Verdoppelung der Gebärmutter". (Würzburg 1859) hat man sowohl vom anatomischen und physiologischen als vom gynäkologischen Standpunkte aus den am weiblichen Genitalkanale vorkommenden Bildungshemmungen eine grössere Aufmerksamkeit zugewendet und die Casuistik in einer sorgfältig beschreibenden und kritisch sichtenden Weise stark bereichert. Die ungemein grosse Belesenheit, welche *Kussmaul* in den Stand setzte, alle hierher gehörigen, durch die Literatur der Monographien und Journale verstreuten Fälle zu sammeln, die Vereinigung von Sorgfalt und Scharfsinn, womit er nicht nur die neueren Fälle beleuchtete, sondern auch diejenigen aus der älteren Literatur, welche förmliche enfants perdus für die Wissenschaft waren, wieder verwerthbar machte, diese Eigenschaften gestalteten jenes trotz seines Umfanges im Grunde nur monographische Werk zu einer reichen Fundgrube, aus welcher das kommende Jahrzehnt schöpfen konnte. Und allerdings lag in jenem Werke etwas ungemein Anregendes. Viele Aerzte, welche bis dahin noch immer an dem Erbtheile früherer Jahrhunderte hingen, derartige Missbildungen als Curiositäten aufzufassen, wurden, nachdem bereits *Rokitansky* und *Förster* das Recht der exacten Forschung auf dieses scheinbar am Wege liegende Gebiet ausgedehnt hatten, überzeugt, dass hier noch viel für die Wissenschaft zu gewinnen war.

Nichts ist irriger, als die Geringschätzung, mit welcher man noch vor nicht zu langer Zeit in den verschiedensten Zweigen der Naturwissenschaft diejenigen Erscheinungen zu betrachten gewohnt war, welche man kurzweg mit dem Beinamen der „Abnormitäten" bezeichnete. Als wunderliche Spiele des Zufalls galten sie; als unerklärlich monstrose Erscheinungen, die entweder durch das quantitative Zuviel und Zuwenig, oder durch das Abweichende der Form schon dem bewundernden Laien in's Auge fielen, vom Gelehrten aber mit einem Kopfschütteln und Lächeln, oder im günstigeren Falle mit einer skrupulösen Schilderung bedacht wurden. Das Verdienst der experimentellen Physiologie und der Histologie ist es, dass man einsah, wie gerade aus dem Studium der Anomalien, aus dem Verfolgen ihres Entstehens und aus der Erforschung der die Norm verhindernden Ursachen für die Wissenschaft jene Hebel gewonnen wurden, mittels deren sie ihre Leistungen um ein gutes Stück vorwärts brachte. Während die feststehenden Typen der Organismen uns als etwas Fertiges, Vollendetes entgegentreten, würden sie uns die Erkennung des Zusammenhangs der einzelnen Typen und der Uebergänge in der Entwickelung jedes Einzelnen verbergen. Es würden unserem Geiste, welcher neben den auf Hypothesen begründeten Forschungen gerade in der Naturwissenschaft der unmittelbaren Anschauung nicht entbehren kann, die Brücke fehlen, wenn jene Zwischenstufen nicht wären, die in keine Classification zu bringen sind und als Wunder verschrien waren, bis es dem Experimente, dem Mikroskope und der auf beide gestützten Kritik möglich wurde, gerade in diesen Abweichungen das wunderbare Walten der Naturgesetze zu erkennen. Das scheinbar monströse Blatt, welches zwischen Kelchblättern und Blumenblättern steht, zeigt uns, wie die letzteren entstehen, und ist für die Morphologie der Pflanze von besonderer Wichtigkeit; die abgestumpfte Ecke des Krystalls erscheint als Zufall, bis es der fortgeschrittenen Forschung klar wird, dass sie mit strengen Gesetzen der Wärme, des Lichtes im Connex steht. Wir wollen damit durchaus nicht dem Paradoxon das Wort reden, dass gerade das Krankhafte schön, dass gerade die vorkom-

mende Abweichung vom Gesetze die Basis des Gesetzes sei, — aber wir wollen andererseits dazu beitragen, dass auch an jenes anscheinend Krankhafte und Abnorme einzig und allein derjenige Maassstab gelegt werde, der allen den gesunden und normalen Erscheinungen zu Theil wird. Die Natur wirkt selbst in diesen anarchischen Zuständen nach dem geheimen, verborgenen Plane der Gesetzmässigkeit fort. Die Hemmnisse, die sich der regulären Entwickelung entgegenstemmen, erscheinen, selbst wenn wir sie noch nicht erkennen, uns weder absonderlich noch unwillkommen; sie gerade machen es uns möglich, die Natur „hinter den Coulissen" zu belauschen, und aus diesen Coulissengeheimnissen Schlüsse zu ziehen, die oft den Nimbus des Wunderbaren zu einem Ergebniss der Nothwendigkeit zusammenschrumpfen lassen. Die Naturgesetze können nur durch Naturgesetze in ihrer Wirkung aufgehalten oder abgelenkt werden. Keine Willkür, keine blinde Zufälligkeit findet hier Statt; aber freilich sind die Kräfte, welche der Entwickelung eines Organismus zuweilen entgegengetreten, unseren bisherigen Untersuchungsmitteln noch so unzugänglich, unserem Auge noch so verborgen, dass wir nicht im Stande sind, mit Gewissheit zu sagen, worin sie beruhen. Ob es mechanische, resp. traumatische Ursachen sind, ob hier Anomalien der Uranlage oder der Ernährung vorliegen, ob — was noch mehr in das Bereich naturphilosophischer Erörterung fallen würde — die einer Zelle oder Zellengruppe innewohnende Tendenz eine qualitativ oder quantitativ verschiedene ist, alles dies hat man bei derartigen Anomalien noch nicht immer nachweisen können. So viel aber hat doch die Schritt für Schritt auf dem Boden der Untersuchung vorwärts gehende Wissenschaft erreicht, dass sie den Gang der normalen Entwickelung und Bildung der Organismen in seinen kleineren Acten verfolgen und darstellen lernte. Waren hiermit auch die Hemmungsgebilde, welche bisher systemlos und wenig beachtet dagestanden hatten, nicht mit einem Schlage erklärt, so gelang es doch jetzt, sie in einen einleuchtenden Zusammenhang mit den auf normalem Wege entstandenen Gebilden zu bringen. Mit einem Worte, man lernte die sogenannten Missbildungen als

Folgen von Vorgängen auffassen, die auf einer Uebergangsstufe von einem Typus zum Andern durch irgend eine hemmende Ursache ganz oder theilweise zum Stillstande gebracht wurden und in diesem Stadium der verkümmerten Bildung erstarrten. Mochte die unbekannte hemmende Ursache die Ausbildung ganz oder theilweise herabsetzen, sie ganz oder zum Theil excessiv gestalten, oder schon in der embryonalen Keimanlage qualitative Veränderungen bewirken — immer war diese Abirrung von einem deutlich erkennbaren Pfade nur eine Unterbrechung des naturgemässen Vorgangs, keine Entwickelung einer naturwidrigen Erscheinung. Um die Anomalien beurtheilen zu können, muss man die Norm im Auge behalten, und um Hemmungsgebilde eines Organes wissenschaftlich zu classificiren und in ein correctes, stets giltiges System zu bringen, muss man sie auf dem Hintergrunde des normalen Gebildes betrachten, zugleich aber diejenigen Punkte im normalen Entwickelungsgange des Organs besonders hervorheben, welche als Anhaltspunkte zur Bestimmung der Zeit, in der die hemmende Ursache gewirkt haben muss, dienen können. Lassen sich gewisse Stadien in der normalen Entwickelung mit annähernder Sicherheit an gewisse Zeiten knüpfen, so wird sich aus der Beobachtung des Hemmungsgebildes leicht die Folgerung ziehen lassen, zwischen welchen Stadien eine Weiterentwickelung partiell resp. total verhindert wurde. Diese Bildungshemmungen beim Foetus bieten uns, wie *Rose* treffend bemerkt [1]), schon im Groben und für das blosse Auge eine erwünschte Controle der Entwickelungsgeschichte dar. Es wäre überflüssig, die Entwickelungsgeschichte des weiblichen Genitalkanals, von der wir hier handeln, eingehender zu recapituliren. Die ausgezeichneten Forschungen von *v. Baer, Bischoff, Dursy, H. T. Gartner, Kobelt, Kölliker, Leukart, J. F. Meckel, J. Mueller, Rathke, Thiersch, E. H. Weber, Wittich, C. F. Wolff* u. A. sind jedem, der sich für dieses Kapitel interessirt, zur Genüge bekannt, und es dürfte daher von einer ausführlichen Wiederholung um so mehr abgesehen werden können, als jedes gute Lehr-

1) Monatsschr. f. Geburtsh. Oct. 1866, pag. 248.

buch der Physiologie von den Leistungen der Genannten ein Résumé giebt, und auch die in *Adolf Kussmaul*'s Werke gebotene Abhandlung „Von der Entwickelung der Gebärmutter beim Menschen" eine sehr gute Uebersicht bietet. Wir können uns demnach darauf beschränken, die bisherigen Resultate der Untersuchungen über die Entwickelung der Genitalien in nuce wiederzugeben.

Die indifferente Grundanlage des Genitalsystems bietet bekanntlich dreierlei Organe dar: Die *Wolff*'schen Körper (*C. F. Wolff*, 1774), die Geschlechtsdrüse und die *Mueller*'schen Fäden (*J. Mueller*, 1830). Die Entdeckung einer bei beiden Geschlechtern völlig gleichen Uranlage dieser Gebilde war es, welche gar heftig an den wundersamen Ansichten über Hermaphroditismus und über Missbildungen der Genitalsphäre rüttelte. Mit der Ueberzeugung, dass ursprünglich keine specielle Verschiedenheit vorhanden sei, war man bereits zu dem Schlusse gelangt, dass alle Abnormitäten auf diesem Gebiete nur durch intercurrirende Umstände in spätern Stadien bedingt sein konnten. Zugleich aber ging aus der schärferen Verfolgung der einzelnen Entwickelungsstadien der *Wolff*'schen Körper und der *Müller*'schen Gänge einerseits, sowie der äusseren Genitalien andererseits hervor, wann jene störenden Umstände eingewirkt haben mussten; ja man fand damit sogar ein Mittel, um der Entdeckung jener Umstände selbst etwas näher zu kommen. Auch das aber war ein grosser Vorzug, dass man die Hemmungsgebilde des weiblichen Genitalkanals leichter und natürlicher klassificiren lernte.

Wie bekannt, erweitert sich im zweiten Monate der Urachus, der Stiel, durch welchen die Allantois mit dem Darme in Verbindung steht, in seinem untersten Theile spindelförmig zur Harnblase, deren unterer Theil als Einmündungsstelle der Urnierengänge und der *Müller*'schen Gänge (Sinus urogenitalis) für uns specielleres Interesse hat, während uns der obere Theil der Harnblase, welcher noch am Schlusse des Fötallebens diese spindelförmige Gestalt besitzt und den, nun obliterirenden und zum Ligam. vesicae medium werdenden Urachus aufnimmt, hier von geringerem

Belange ist. In den Sinus urogenitalis nun münden sich, und zwar ziemlich in derselben Linie von vorn nach hinten, die schon hinter der Blase zum Genitalstrang vereinigten *Müller*'schen Gänge und Urnierengänge, und zwar so, dass die erstern enger nebeneinander und mehr nach vorn, die letzteren weiter auseinander und mehr nach hinten liegen. Diese Gänge münden also in den Sinus urogenitalis, während des frühesten Stadiums, mit vier gesonderten Oeffnungen. Etwas höher liegen noch die zwei Mündungen der Ureteren, welche mit den Anfangs als hohle Ausstülpungen der Allantois, resp. der hinteren Harnblasenwand sich bildenden, in der 6.—7. Woche als bohnenförmige Körperchen hinter dem untersten Theile der Urnieren befindlichen, im 3. Monate aber an die hintere Wand der Bauchhöhle neben die Lendenwirbel hinaufsteigenden bleibenden Nieren in Verbindung stehen.

Kehren wir nun zu den mehrerwähnten indifferenten Grundlagen des inneren Genitalsystems zurück, so bemerken wir am frühesten die *Wolff*'schen Körper, die man wegen ihrer ursprünglichen Function, vermittels eingelagerter *Malpighi*'scher Körper bis zur Bildung der wahren Nieren Harn in die Allantois abzusondern, auch Prämordial- oder Urnieren nennt. Im Beginne repräsentiren sie zwei solide, aus Theilen des mittleren Keimblattes, und zwar aus den Seitenplatten gebildeter Zellstränge, während die eigentliche Drüse, die Querblinddärmchen, etwas später aus einer von den Seitenplatten (und zwar den Mittelplatten derselben) entstehenden Zellenhäufchen sich bildet. Schon in der 4.—5. Woche aber erscheinen sie als zwei spindelförmige, compacte Drüsen in der ganzen Länge der Bauchhöhle.

Wie man weiss, bestehen diese Urnieren theils aus dem Anfangs soliden, später hohlen, oben kolbig endenden, unten in die Allantois mündenden Gange, dem Urnierengange, welcher mit einigen blinden Querästchen in Verbindung steht und anderentheils aus einer Anzahl von Blinddärmchen, die parallel neben einander und senkrecht zur Axe des Urnierenganges unter diesem liegen, und zwar so, dass dieser, ohne mit ihnen zu communiciren, in sie eingebettet ist. Ausserdem liegen verschiedene in den Urnierengang

einmündende Querästchen zwischen diesen Blinddärmchen, parallel mit denselben; dieselben lassen sich, bei geeigneter Behandlung, gleichzeitig mit dem Urnierengange aus der Gruppe der selbstständigen parallelen Blinddärmchen herausheben.

Nach den Urnieren entstehen die *Müller*'schen Gänge in der ganzen Länge auf einmal. Sie bilden Anfangs zwei solide Stränge, so dass sie noch den Namen „*Müller*'sche Fäden" verdienen; später aber bildet sich ein von grossen Cylinderepithelialzellen umgebenes, wenn auch im Beginne noch enges Lumen, wodurch sie zu wirklichen „Gängen" werden.

Am oberen Ende der „Geschlechtsdrüse" mit einem kolbigen, Anfangs geschlossenen Ende beginnend, ziehen sie sich vor den Blinddärmchen der Urniere herab und schlagen sich an deren unterem Ende nach innen, bis sie in der schon erwähnten Weise in den Sinus urogenitalis münden. Die „Geschlechtsdrüsen" erscheinen gleichzeitig mit den *Müller*'schen Gängen. Sie sind Anfangs ein, später zwei im Bauchfellüberzuge der Urnieren, an der inneren Seite der Blinddärmchen liegende Zellenhäufchen, die sich in der 5. bis 6. Woche als zwei weissliche, schmale, immer noch in jenem Bauchfellüberzuge liegende Streifen erweisen. Allmälig wachsend treten dieselben mehr in die Bauchhöhle vor und zeigen sich nun als selbstständigere, vor der Vena cava inf. und Aorta gelegene Gebilde, die mit den Urnieren durch ein „Gekröse" in Verbindung stehen.

Dies „Gekröse" besteht jederseits aus fünf Bauchfellfalten, die von der Urniere aus zu den Nachbarorganen führen, und in der siebenten bis achten Woche sichtbar werden. Zunächst geht vom oberen Ende der Urniere nach dem Diaphragma eine kleine, freie bogenförmige Falte, die sich oben in zwei bis drei Ausläufer theilt, und den Namen: „Zwerchfellsband der Urniere" trägt.

Eine zweite Falte: „das Leistenband der Urniere" führt in der Höhe des unteren Endes der Geschlechtsdrüse vom unteren Ende der Urniere zur Leistengegend, und wird später zum Gubernaculum Hunteri oder Ligamentum uteri rotundum. Die Verbindung zwischen Geschlechtsdrüse und Urniere wird durch eine dritte Falte bewirkt, welche später,

wo die geschlechtliche Indifferenz der Organe aufhört, Mesorchium oder Mesoarium genannt wird. Ausserdem geht viertens und fünftens vom oberen resp. unteren Ende der Geschlechtsdrüse je eine Falte ab, oben zum Zwerchfellbande der Urniere, unten zu der Stelle des Urnierenganges, wo das Leistenband inserirt.

Erwähnen wir, um vollständiger zu sein, noch die Anlage der Nebennieren, die in der 6.—7. Woche aus einem vor der Aorta, zwischen den Urnieren gelegenen Blastem entstehen, und Anfangs einfach sind. Dieselben sind im zweiten Monate grösser als die Nieren, im dritten Monate gleich gross und oberhalb der Nieren liegend, von da an aber im Wachsthume hinter dem der Nieren wesentlich zurückbleibend. Somit haben wir den Rückblick über die ersten Anlagen jener Organe erhalten, und können nun ihre Weiterentwickelung und ihre speciellen sexuellen Metamorphosen um so aufmerksamer verfolgen.

Hierbei hat sich, wie hinlänglich bekannt, die Thatsache ergeben, dass bis zu einem gewissen Zeitpunkte, die genannten Organe eine bei beiden Geschlechtern gleiche Entwickelung zeigen. Die Geschlechtsdrüsen werden in der siebenten Woche, falls sie sich zum Hoden gestalten, breiter und kürzer, während sie, falls sie zum Ovarium werden, schmäler, gestreckter werden und eine schiefere Lage zur Längsachse des Körpers annehmen, nämlich von oben und aussen nach unten und innen. Es tritt also hier der Unterschied zum ersten Male äusserlich zu Tage, und bald geben auch die inneren Structurverhältnisse die Bestätigung der eingetretenen Metamorphose.

Von demselben Momente an beginnen auch die *Wolff*'schen Körper ihre Veränderung. Beim männlichen Geschlechte wird der Urnierengang in seinem oberen Theile zur Cauda und zum Corpus des Nebenhodens; aus seinem mittleren und unteren Theile entwickeln sich beiderseits das Vas deferens und die als Auswüchse aus dem unteren Ende des Urnierengangs im dritten Monate entstehenden Samenbläschen. Von den Blinddärmchen gehen die oberen theils durch Atrophie verloren, die unteren bilden

die Vasa aberrantia Halleri des Nebenhodens, die mittleren aber den Conus vasculosus des Nebenhodens (3. Mon.), dessen Corpus und Cauda erst später (im vierten bis fünften Monate), wie schon bemerkt, aus dem Urnierengange entstehen. — Wir sehen also beim männlichen Geschlechte die *Wolff*'schen Körper zu weiterer Entwickelung gelangen und zu Organen sich umwandeln, welche für die. Function der männlichen Geschlechtsdrüse von Bedeutung sind Anders ist es bei dem weiblichen Geschlechte; hier verkümmert der Urnierengang, oder bleibt als ein ausnahmsweise noch am Schlusse des Fötallebens im Lig. uteri latum sichtbarer Rest: „*Gartner*'scher Kanal" (Gartner 1822) zurück. Auch der oberste und unterste Theil der Blinddärmchen geht unter, und nur der mittlere verkümmert zu dem Conus vasculosus, dem vom Hilus ovarii ausstrahlenden *Rosenmüller*'schen Organ (Nebeneierstock). Wir sehen also hier einen fast totalen Untergang der *Wolff*'schen Körper. Umgekehrt gestaltet sich das Verhältniss bei den *Müller*'schen Gängen, die beim männlichen Geschlechte verkümmern, während sie beim weiblichen sich zum eigentlichen Genital-Kanal ausbilden. Beim Manne obliterirt und schwindet der *Müller*'sche Gang atrophirend von oben nach unten, und nur zuweilen persistirt das kolbige Ende als *Morgagni*'sche Hydatide; die unteren Theile beider Seiten aber verschmelzen mit einander im sogenannten Genitalstrange wo sie vor den beiden Urnierengängen, die als getrennte Epithelialröhren zu Vasa deferentia geworden sind, liegen, zu einem unpaaren Kanale, der Vesicula prostatica (*Morgagni*), die *E. H. Weber* so treffend als Uterus masculinus bezeichnet hat. Dieser Uterus masculinus mündet alsdann nur mit einer einfachen Oeffnung in den Sinus urogenitalis. Beim weiblichen Geschlechte sehen wir aus diesen *Müller*'schen Gängen den eigentlichen Genitalkanal entstehen. Das kolbige Ende bekommt einen Spalt und wird zur Fimbrienöffnung der Tube, an der zuweilen noch als Appendix die *Morgagni*'sche Hydatide zu bemerken ist. Die unteren Theile der *Müller*'schen Gänge nähern sich einander, laufen in dem sogenannten Genitalstrange Anfangs ge-

trennt hinter den ebenfalls getrennten Urnierengängen her und münden, jeder besonders, in den Sinus urogenitalis. In der siebenten Woche haben sich die *Müller*'schen Gänge bereits der Wand des Genitalstranges angefügt, den sie, indem die Urnierengänge als *Gartner*'sche Kanäle in der vorderen Genitalstrangwand verkümmern, völlig ausfüllen.

Von der achten Woche an beginnen die im Genitalstrange hart neben einander liegenden *Müller*'schen Gänge zu verschmelzen. Das Septum schwindet zuerst in der Gegend des unteren Drittels des Genitalstranges, und dieser Schwund schreitet bis ans Ende desselben aufwärts, während zugleich der Winkel, in welchem die *Müller*'schen Gänge zusammenstossen, höher hinauf rückt. Unten bleibt das Septum noch bis zum Schlusse der zwölften Woche bestehen, so dass die *Müller*'schen Gänge bis dahin oben doppelt, dann in den zwei oberen Dritteln des Genitalstranges einfach, und in dessen unterstem Drittel doppelt sind und doppelt in den Sinus urogenitalis münden. Am Schlusse der zwölften Woche ist — wie gesagt — auch dies untere Septum von oben nach unten zu (also in umgekehrter Weise, im Vergleiche zum oberen Septum) geschwunden, und somit sind auch die zwei Oeffnungen in den Sinus urogenitalis zu einer verschmolzen. Es treten nun an diesem Kanale einige Unterschiede hervor, die bemerkenswerth sind. Während er Anfangs in seiner ganzen Länge gleich dick ist, treten noch vor dem Abschlusse der zwölften Woche oberhalb und unterhalb der Stelle, an welcher die *Hunter*'schen Bänder (die früheren Leistenbänder der Urnieren) inseriren, Unterschiede auf. Der obere Theil gestaltet sich schlanker, dünner, gewundener, und wird zur Tube, der untere ist dickwandiger, bauchiger und repräsentirt den Uterus sowie den grössten Theil der Scheide, welche letztere beide jetzt noch nicht von einander getrennt sind.

Von der zwölften Woche an obliterirt nun der von der Spitze der Harnblase zum Darm führende Allantoisschlauch (Urachus), und wird zum Ligamentum vesicae medium, während das nach dem Darme zu gelegene Stück des Allantoisschlauches ganz schwindet, oder — ausnahmsweise — als ein Ligamentum recto-vesicale persistirt. Die Tubar-Enden

des nunmehr einfachen, aber noch in zwei winkelig zusammenstossende Hörner auslaufenden Uterus werden allmälig kürzer, und machen, indem sie immer mehr horizontale Richtung annehmen, den Einbuchtungswinkel am Fundus flacher, bis ihre Axen mit der des einfachen Theils fast einen rechten Winkel bilden. Schliesslich verschwindet jede Einbuchtung, der Fundus erscheint äusserlich plan, und nur noch die stark ausgezogenen Tubar-Enden erinnern an die bisherigen, nunmehr ganz verschwundenen Hörner.

Gegen die 20. Woche hin grenzt sich auch der Uterus von der Scheide, indem nun jener das Orificium externum darstellende ringförmige Wulst entsteht, der gegen das Ende des Fötallebens hin zur Portio vaginalis wird. Im Uterus selbst ist in der 20. Woche bereits ein zierlicher Arbor vitae zu bemerken; die Vagina hingegen ist noch vollkommen glatt.

In der letzten Periode des Fötallebens, bis zur Geburt, machen nun die Tuben, der Uterus und die Vagina wesentliche Veränderungen nicht mehr durch. Scheidentheil und Körper des Uterus erhalten eine stark gefaltete Schleimhaut. Der Uterus selbst wölbt sich vom Halstheile nach dem Fundus zu mehr aus, so dass seine Anfangs dreizipflige Gestalt in eine walzenförmige, und schliesslich abgerundete übergeht. Zugleich entsteht um die 20. Woche, nach *Kölliker*, aus einem Wulste, der sich an der Einmündungsstelle des Vaginalrohres in den Sinus urogenitalis bildet, nach *Hennig* aus dem Reste der hinteren Wand des Allantois-Stückes, welches in seinen oberen Theilen die Urethra bildete, das Hymen.

Der Uterus selbst erleidet nun bis zur Pubertät keine anderen Veränderungen, als dass die Schleimhaut seines Körpers bis zum sechsten Jahre glatter wird, bis zu dieser Zeit nur noch eine Längsfalte übrig zu sein pflegt, und dass vom sechsten Jahre an die Wand des Körpers und Grundes zunimmt.

Wir sehen aus dieser kurzen Betrachtung derjenigen Kette von Erscheinungen, welche — nach den Ansichten der vorzüglichsten Specialforscher — der weibliche Genitalkanal (und auf diesen kommt es uns ja hier an) durchmacht, dass sich, selbst wenn man frei von der Sucht ist, die natürlichen Vorgänge künstlich in Perioden und Stadien theilen zu wol-

len, in diesem Falle ganz von selbst und auf höchst ungezwungene Weise die Entwickelungsgeschichte der inneren weiblichen Genitalien in fünf Perioden theilen lässt, die durch wichtigere, zu ziemlich bestimmten Zeitabschnitten eintretende Veränderungen markirt sind, Perioden, bei deren Festhalten uns im concreten Falle das Fehlen, die unvollkommene oder vollkommene Entwickelung jener Veränderungen einen Rückschluss auf die Zeit des Fötallebens gestattet, in welche jener Fall gehört.

Die erste Periode, von der Befruchtung bis zur achten Woche des Fruchtlebens umfasst den primitiven Zustand jener Gebilde, sowie den Beginn der geschlechtlichen Differenz durch die Veränderungen der Geschlechtsdrüsen und durch die beginnende Verkümmerung der *Wolff*'schen Körper beim weiblichen, der *Müller*'schen Gänge beim männlichen Individuum. — Zugleich ist für den Schluss dieser Periode charakteristisch, dass der Schwund des Septum, welches die im Genitalstrange nebeneinanderliegenden *Müller*'schen Gänge trennt, noch nicht begonnen hat. Die am hinteren Leibesende befindliche einfache Kloake, in welche Darm und Urachus (Allantois) münden, ist noch einfach, doch entstehen vor derselben bereits in der sechsten Woche der Geschlechtshöker, die zwei seitlichen Geschlechtsfalten und Ende der achten Woche die Geschlechtsfurche an der unteren Seite des Geschlechtshökers. Die Theile sind aber noch geschlechtlich indifferent.

Die zweite Periode reicht von der achten bis zur zwölften Woche des Fruchtlebens, und markirt sich dadurch, dass am Ende der zwölften Woche das Septum ganz geschwunden ist. Zugleich stieg die Verschmelzungsstelle der *Müller*'schen Gänge höher hinauf, so dass der Winkel, welchen die Hörner des Uterus bilden, höher zu liegen kommt und stumpfer wird. Uterushorn und Tube sind deutlich durch die Insertion des Lig. ut. rotundum geschieden, und auch bereits von verschiedener Gestalt. Auch ist zu bemerken, dass in der zweiten Hälfte der Periode die Kloake sich durch erste Anlage des Septum in Afteröffnung und Sinus urogenitalis trennt.

Die dritte Periode dauert von der zwölften bis zur zwanzigsten Woche, und ist in ihrem Abschlusse dadurch bezeichnet, dass die winklige Einbuchtung am Fundus völlig verschwunden und derselbe äusserlich plan ist. Die Uterushörner sind verschwunden und die Tubar-Enden nur noch stark ausgezogen. Im Uterus hat sich der Arbor vitae gebildet, während die Scheide noch glatt ist. Das Orificium externum hat sich ausgebildet. Der Damm ist grösser geworden. Der Sinus urogenitalis ist, während die Vagina wesentlich wuchs, in seinem Wachsthume ganz zurückgeblieben, so dass die Harnblase jetzt in den Genitalkanal zu münden scheint, anstatt dass letzterer früher das Nebensächliche schien. Der Sinus urogenitalis ist zum Vestibulum vaginae geworden; der Geschlechtshöker hat sich durch Verkümmerung zur Clitoris, die Geschlechtsfalten sind zu den Labia majora, die inneren Ränder der Geschlechtsfurche durch Vergrösserung zu den Labia minora umgewandelt. Zugleich hat der Damm wesentlich zugenommen. Der Hymen ist entstanden.

In der vierten Periode, welche sich von der zwanzigsten Woche bis zum Schlusse des Fötallebens erstreckt, sind allerdings die Veränderungen weniger augenfällig, aber doch immerhin vorhanden. Die Scheide beginnt sich zu falten und Scheidentheil wie Körper des Uterus haben eine stark gefaltete Schleimhaut. Charakteristisch ist für diese Periode die vom Halstheile nach dem Fundus uteri fortschreitende grössere Auswölbung, in deren Folge die dreizipflige Gestalt des Uterus in eine walzenförmige und schliesslich birnförmig abgerundete übergeht.

Als fünfte Periode könnte man hieran noch die Zeit von der Geburt bis zur Pubertät bezeichnen, bis zu der die Wand des Körpers und Grundes gradatim an Dicke zunimmt, und während welcher bis zum sechsten Jahre die Schleimhaut des Uterus-Körpers glatter wird, bis schliesslich noch eine Längsfalte zurückbleibt.

Angenommen, dass Veränderungen, welche die inneren Genitalien in ihrer Ausbildung durchlaufen, wirklich zu den angegebenen Zeiten und in der erwähnten Weise erfolgen, was wenigstens jetzt auf Grund der gediegensten Forschungen

der Physiologen allgemein angenommen wird, dürfte auch gegen eine solche Eintheilung der Entwickelungsgeschichte nichts einzuwenden sein. Ja, dieselbe wird uns sogar den Vortheil bieten, dass wir uns leichter, als dies sonst der Fall ist, die vorkommenden Abnormitäten auf Grund der Genesis der Organe übersichtlich machen, wenn wir dieselben in ein System bringen, welches wir das Genetische System nennen möchten. An jeder Stufe der Entstehung des Genital-Apparates kann eine hemmende Ursache eintreten, welche das Organ im Ganzen, oder eine Seite, oder einen Theil desselben in der Weiterbildung hindert. Es liegt auf der Hand, dass, wenn diese Ursache längere Zeit fortdauert, der Bildungstrieb in dem verkümmerten Theile erlischt, und derselbe — falls er nicht eine regressive Metamorphose eingeht — ganz oder wenigstens innerhalb des gestörten Bezirkes auf der Stufe stehen bleiben muss, die er gerade zur Zeit jener eintretenden Hemmungsursache einnahm. Wir werden also jetzt aus einem total oder partiell verkümmerten Organe, dem genetischen Systeme folgend, mit Leichtigkeit den Zeitpunkt einer eingetretenen Störung, und, wenn auch nicht die Grundursache derselben, so doch oft die nächstliegende Ursache des bildungshemmenden Actes ausfindig machen können. Wo uns dies aber nicht möglich ist, werden wir zum mindesten im Stande sein, den räumlichen und zeitlichen Punkt anzugeben, wo voraussichtlich, bei fortschreitender Entwickelung unserer Forschungs-Hilfsmittel, noch die Ursache zu der betreffenden Bildungshemmung gefunden werden dürfte. Wir werden in einem solchen Falle sagen, dass zu der und der Zeit, an der und der Stelle eine uns unbekannte Ursache die Fortentwickelung gehindert und die Verkümmerung bewirkt haben muss.

Die bisherigen Systeme, in welche man die genannten Anomalien zu bringen versuchte, waren zum Theil sehr nothdürftig und mangelhaft. So kann ich die von *Barth*[1]), *Cruveilhier*[2]) und *Arthur Farre*[3]), wegen ihrer

1) Bull. de la Soc. anat. 1854.
2) Anat. pathologique I. 5. part. Organes génito-utérins.
3) Arch. gén. 3e série. t. VIII., p. 472.

durchaus nicht einzusehenden, planlosen Anordnung ganz übergehen. Eine fernere Anordnung, die meines Erachtens, da sie sich mehr an die Aeusserlichkeiten anknüpft, eine feinere Unterscheidung der einzelnen Formen, so wie eine völlige Umfassung aller Formen nicht bietet, ist die von *Jakob Baart de la Faille* [1]) angegebene; auch sie ist daher, trotz der sonstigen Vorzüge seines Werks, für uns von weniger Bedeutung. Den Anstoss zu einer guten Systematik dieser Missbildungen dankt man, wie so Vieles Andere, dem Begründer der pathologischen Anatomie, *Rokitansky*, welcher 1838 in seiner Arbeit: „Ueber die sogenannten Verdoppelungen des Uterus“ [2]), auf Grund eingehender Untersuchung von Präparaten der anatom.-pathologischen Sammlung in Wien genauere Definitionen der bisher ziemlich willkürlich gebrauchten Bezeichnungen bot. Fusste auch seine Eintheilung hauptsächlich auf dem Boden der pathologischen Anatomie, so war er doch der Erste, der auch die Entstehungszeit jener Anomalien berücksichtigte, und demnach hier den rechten Weg angab, ja sogar selbst zwei Jahrzehnte später in seiner Arbeit „Ueber Atresie des Uterus und der Vagina bei Duplicität derselben“ [3]) mit Glück wieder einschlug. Es würde zu weit führen, wollte ich dies System hier wiedergeben; genügend mag die Angabe sein, dass er vier Hauptklassen hinstellt: Uterus bipartitus, Uterus unicornis (mit vier Varietäten je nach dem Zustande des Nebenhorns), Uterus bicornis (mit drei Varietäten je nach dem Grade der Verdoppelung) und Uterus bilocularis. So primitiv diese Classification erschien, so lässt sich doch nicht anders sagen, als dass sie die Haupttypen und ihre Uebergänge in einander mit grosser Klarheit darstellte, und dass die dem Systeme eingefügten Beschreibungen von interessanten Präparaten, welche allerdings die verschiedensten hierher gehörigen Formen vertraten, dem Ganzen erhöhtes Interesse verliehen.

---

1) Over anomale Dubbelvormen van den canalis genitalis femininus etc. Groningen 1863.

2) Medic. Jahrbücher des Oesterr. Staates. 26. Bd. Wien 1838. S. 39.

3) Zeitschr. d. Ges. d. Aerzte zu Wien. 1859. 33 u. 1860. 31.

Ihm folgend, doch noch eingehender war *Förster*, der sich bekanntlich ausführlich und specieller mit den Missbildungen beschäftigt hat und in seinem bekannten Meisterwerke über Missbildungen hierüber eine sehr detaillirte Eintheilung giebt. Wir entnehmen derselben, dass er zwei grössere Klassen von Missbildungen unterscheidet, nämlich erstens solche, welche auf den Mangel oder die verkümmerte Bildung des Uterus zurückzuführen sind, und zweitens solche, welche in das grosse Gebiet der Verdoppelungen des Uterus und der Vagina fallen.

In der I. Classe unterscheidet *Förster:*

1. Den vollständigen Mangel des Uterus.
2. Die Verkümmerung des Uterus, mit den Unterabtheilungen:
   a. Das unausgehöhlte, bauchige, derbfaserige Rudiment.
   b. Das unausgehöhlte, bogenförmige Rudiment.
   c. Das unausgehöhlte, platte Rudiment.
   d. Der Uterus bipartitus, dessen Theile meist solid, seltener mit einer Höhlung am kolbigen Ende versehen sind und sich oft mit soliden Scheiden-Rudimenten combiniren
   e. Das häutige, hohle, blasenförmige Rudiment.
3. Der Uterus foetalis s. infantilis, mit den Unterabtheilungen:
   a. Ut. foet. imperforatus.
   b. „ „ bicornis.
   c. „ „ paryicollis.
   d. „ „ acollis.

Die II. Classe *Förster*'s umfasst:

1. Den Ut. duplex separatus s. didelphys.
2. Den Uterus bicornis, mit den Unterabtheilungen:
   a. Ut. arcuatus, ohne Septum.
   b. Ut. bicorn. mit stumpfwinkligem Zusammenstossen der Hörner und einem mehr oder weniger grossen Septum.

c. Ut. bicorn. duplex unicollis. (Uebergang zum Ut. septus.)

3. Ut. bilocularis s. septus, und zwar.
   a. Ut. sept. duplex.
   b. Ut. sept. unicollis s. subseptus.
4. Ut. unicornis,
   a. ohne Nebenhorn;
   b. mit Nebenhorn, welches
      α. bandartig, solid beschaffen,
      β. plattrundlich, muskulös, am Ende mit einer soliden Anschwellung
      γ. plattrundlich, muskulös, am Ende mit einer mehr oder weniger hohlen, mit der Tube communicirenden Anschwellung

   versehen sein kann.

Man sieht aus dieser Uebersicht, dass *Förster* zwar nur vom pathologisch-anatomischen Gesichtspunkte aus systematisirt, dass er aber die einzelnen Stufen der Bildungshemmung deutlich und fein gegliedert darstellt und zugleich so zu gruppiren weiss, dass im Ganzen eine leichte Uebersicht möglich ist. Ziemlich alle bisher beobachteten Formen finden sich in diesem Systeme untergebracht, und sind sie es nicht immer an der richtigen Stelle, so kam dies eben daher, weil *Förster* nicht die Entstehungszeit, sondern mehr den allgemeinen Form-Charakter der Missbildung seiner Eintheilung zu Grunde gelegt hat. Es versteht sich, dass *Förster* auch die Genesis des Genitalkanals ganz klar vor Augen stand; es geht dies aus seinen speciellen Auseinandersetzungen dieser Fehlbildungen zur Evidenz hervor, die er als abnorme Umbildungen der ersten embryonalen Keimanlagen, als vorwiegend qualitative Veränderungen derselben bezeichnet. Aber trotz der embryologischen Bemerkungen, mit denen *Förster* seine Eintheilung begleitet, findet sich doch als Princip der letzteren nicht die Entwickelungsgeschichte, sondern die Morphologie.

Es war deshalb ein glücklicher Gedanke, als *Kussmaul* in seinem ausgezeichneten Werke über diesen Gegenstand zuerst

die Entstehungszeiten der Bildungshemmung als Hauptmomente betonte und zwei Hauptklassen der Verkümmerung aufstellte, die wir, da *Kussmaul* leider keine schematisch übersichtliche Darstellung giebt, in Folgendem zu skizziren versuchen wollen:

A. Formen, die in den ersten 4—5 Monaten des Fruchtlebens entstehen.

I. Mangelnde Entwickelung: Defectus uteri.

II. Rudimentäre Entwickelung: Ut. rudimentarius. Atresia ut. — Ut. bipartit.

III. Mangel oder Verkümmerung der einen Hälfte: Ut. unicorn. mit oder ohne verkümmertem. Nebenhorn.

IV. Fortentwickelung der Gebärmutter als ganz oder theilweise paariges Organ.

1. Vollkommenere Verdoppelung.
   a. Vollkommene Trennung. Ut. didelphys.
   b. Oben getrennte oder zweihörnige Beschaffenheit mit vollständiger gemeinschaftlicher Scheidewand:
      Ut. duplex bicornis.
   c. Ungehörnte Gebärmutter mit vollständiger gemeinschaftlicher Scheidewand: Ut. septus.
2. Unvollkommenere Verdoppelung mit theilweiser Confluenz der Höhlen.
   a. Gehörnte Formen: Ut. bicorn, semidupl.
      Ut. arcuatus.
   b. Ungehörnte Formen: Ut. subseptus.

B. Formen, die in den letzten 4—5 Monaten des Fruchtlebens entstehen. Ut foetalis s. infantilis.

Sehen wir selbst von *Kussmaul*'s anerkannt vortrefflichen Specialstudien über die auf diesem Gebiete gemachten Beobachtungen ab, und betrachten wir seine gegebene Eintheilung der Hemmungsgebilde des weiblichen Genitalkanals an sich, so genügt schon die kurze Uebersicht, um uns zu überzeugen, dass mit dieser Klassification ein ausserordentlicher Fortschritt gewonnen war. Mit ihr hat eigentlich die

Lehre von diesen Missbildungen einen wesentlichen Umschwung erfahren und den Späteren, welche demselben Gebiete ihre Aufmerksamkeit zuwandten, den Weg geebnet. Müssen wir auch zugeben, dass *Kussmaul* durch die vorangegangenen trefflichen pathologisch-anatomischen Studien von *Rokitansky* und *Förster* wesentlich unterstützt wurde, so zeugt doch das von ihm Gebotene von so viel Selbständigkeit und Originalität der Auffassung, dass man das Bedeutsame seiner Arbeit nicht verkennen kann. Um so weniger verringert es den Werth seiner Leistungen gewiss, wenn man sich nicht verhehlt, dass gerade von diesem Forscher ein specialisirteres schärfer ausgeprägtes System sehr erwünscht gewesen wäre, da ja kaum Jemand mehr als er die Befähigung hatte, auf Grund der Stadien der Entwickelung des Genitalkanals die Fälle von einzelnen, interessanten Thatsachen in einem knappen, aber Jedem sofort verständlichen, alle Möglichkeiten umfassenden und doch gedrängten Rahmen zusammenzufassen. Wir finden diese Daten einzeln in den gründlichen Monographien, in welche das Werk gleichsam zerfällt, verstreut und meist eingehend behandelt, leider aber nicht so zusammengestellt, wie es nöthig ist, wenn die Einzeldarstellungen ein übersichtliches Gesammtbild geben sollen. Immerhin jedoch kann man das Verdienstliche der *Kussmaul*'schen Eintheilung nicht verkennen, und wird sogar sagen müssen, dass nach dieser Eintheilung kaum eine andere wesentlich richtiger sein dürfte. Es wird wohl nur möglich sein, diese Classificirung specieller auszubauen, aber im Grunde ist sie schon durch *Kussmaul* gegeben.

Daher kommt es auch, dass *Le Fort*[1]) in seiner Eintheilung dieser Fehlbildung nichts Neues bot; dieselbe trat sogar dadurch hinter die von *Kussmaul* zurück, dass sie in einer weder streng logischen, noch embryologischen, noch pathologischen, sondern mehr willkürlichen Weise IX Klassen aufstellt, die ebenso gut in einer anderen Reihenfolge angeordnet sein könnten, und von deren Relation ich absehen zu dürfen glaube, da ich in dieser Zusammenstellung keine

1) Dr. *L. Le Fort*, Des Vices de conformation de l'utérus et du vagin et des moyens d'y remédier. Paris, 1863.

gewinnbringende Neuerung erblicke, während ich das Werk *Le Fort*'s sonst sehr interessant finde. Eine allerdings nur beiläufige Klassification giebt endlich *Saexinger* [1]) in einem Aufsatze, in welchem er die Erfahrungen niedergelegt hat, welche er auf *Seyfert*'s Klinik in Prag gemacht hat. Die Eintheilung entspricht fast ganz der von *Kussmaul*.

Die Vortheile des genetischen Systems, von welchem ich hier den Entwurf gebe, habe ich bereits oben beleuchtet. Es sei mir jetzt, nachdem ich die bisherigen Systeme betrachtet habe, gestattet, dasselbe hier folgen zu lassen. Man wird daraus ersehen, dass es im Wesentlichen Nichts ist, als eine in *Kussmaul*'s Sinne detaillirter ausgeführte Eintheilung, welche, auf der Basis der von mir oben geschilderten fünf Perioden der Entwickelungsgeschichte des weiblichen Genitalkanals aufgebaut, alle bisher beobachteten hierher gehörenden Missbildungen umfasst und auch den, welcher dieselben nicht speciell studirt hat, in den Stand setzt, jeden ihm vorkommenden Fall sofort nicht nur richtig zu classificiren, sondern auch mit Bezug auf seine Entstehungszeit richtig zu deuten. Zugleich war ich, bei dem Vorhandensein von mehreren Bezeichnungen für eine und dieselbe Missbildung, bemüht, denjenigen Namen zu wählen, welcher am Meisten Verständlichkeit und Prägnanz besitzt:

I. Periode. (Von der Befruchtung bis zur achten Woche des Fötallebens.)

Hemmung in der ersten, geschlechtlich indifferenten Anlage und Entwickelung, und zwar:

A. Vollständiger Mangel der *Wolff*'schen Körper, *Müller*'schen Fäden und Geschlechtsdrüsen.

Defectus uteri et vaginae totalis

a) utriusque lateris,

b) unius lateris Ut. unicorn. (solidus s. excavatus) sine ullo rudimento corn. alterius.

B. Rudimentäre solide Anlage derselben.

Uterus { duplex / bicornis / simplex } rudimentarius, plane solidus.

1) Prager Vierteljahrsschr. 1866. 1. Band.

C. Gehemmte Bildung der Kanalhöhle.

1) Uterus { duplex / bicornis / simplex } { rudimentarius, partim excavatus.

2) Uterus unicornis excavatus c. rudimento corn. alt. lateris solido s. excavato.

Anhang zu den Hemmungsbildungen der I. Periode:

1. Defect, resp. Verkümmerung und Entartung einer oder beider Nieren.
2. Persistenz der Urnierengänge. (*Gartner*'sche Kanäle).
3. Fortentwickelung eines Theils vom Ostium abdominale des *Müller*'schen Fadens. (*Morgagni*'sche Hydatide).
4. Angeborene { primitive / consecutive } Atresie der Vagina.

II. Periode. (8—12. Woche des Fötallebens.) III. Periode. (12—20. Woche des Fötallebens.)

A. Typen der äusseren Gestalt des Uterus:

1. Typus: Ut. bicornis.
2. Typus. Ut. introrsum arcuatus.
3. Typus. Ut. planifundalis.
4. Typus. Ut. foras arcuatus.

B. Schema der aus den Modificationen des Utero-Vaginal Septums resultirenden Combinationen.

	Combination Nr. ↘	Modificationen des Uterus-Septum. 1. Modificat. Ut. septus.	2. Modificat. Ut. partim sept.	3. Modificat. Ut. simplex.
Modificationen des Vaginal-septum.	1. Modification. Vag. septa.	1	4	7
	2. Modification. Vag. partim septa.	2	5	8
	3. Modification. Vag. simplex.	3	6	9

C. Schema der aus den Typen und Combinationen resultirenden Doppel-Combinationen.

Doppelcombination Nr. ↘	1. Typus.	2. Typus.	3. Typus.	4. Typus.
1. Combination.	1	10	19	28
2. Combination.	2	11	20	29
3. Combination.	3	12	21	30
4. Combination.	4	13	22	31
5. Combination.	5	14	23	32
6. Combination.	6	15	24	33
7. Combination.	7	16	25	34
8. Combination.	8	17	26	35
9. Combination.	9	18	27	36

Anhang zu den Hemmungsbildungen der II. Periode:

1. Atresia ani congenita c. persistentia part. cloacae.
2. Atresia allantoid. partial.

Anhang zu den Hemmungsbildungen der III. Periode:

1. Persistentia ligamenti rectovesicalis.
2. Persistentia sinus urogenitalis.
3. Persistentia hymenis totalis.

IV. Periode (20. Woche bis Schluss des Fötallebens.)

Uterus foetalis.

Anhang zu dieser Periode:

1. Hernia ovarialis cum persistentia canalis Nuckii.
2. Pseudo-hermaphroditismus.

V. Periode. (Von der Geburt bis zur Pubertät.)

Uterus infantilis.

Betrachten wir, mit den Hemmungsbildungen der I. Periode beginnend, zunächst diejenigen, welche auf der Stufe (A) des vollständigen Mangels der *Wolff*'schen Körper, *Müller*'schen Fäden und Geschlechtsdrüsen entstehen, so haben wir es beim Defectus uteri et vaginae totalis mit gänzlichem Fehlen der betreffenden Keimanlagen, oder doch mit einem sehr frühzeitigen Untergange derselben zu thun. Dass ein solcher frühzeitiger Untergang dieser Gebilde möglich ist, be-

weist jeder Fall von normaler Entwickelung der inneren Genitalien, indem ja gerade von dem Momente an, wo die sexuelle Differenz der Organe beginnt, diejenigen, welche dem betreffenden Geschlechte nicht eigenthümlich sind, verkümmern, ja zum Theil ganz zu Grunde gehen. Aus welcher Ursache von zwei ursprünglich ganz gleichen Organen das eine sich in der siebenten Woche des Fötallebens zum männlichen, das andere zum weiblichen Typus gestaltet, wissen wir allerdings nicht; unter den geheimen Triebfedern der Naturvorgänge ist vielleicht gerade diese eine der wunderbarsten und verborgensten. Ich will hier nicht die Lehre von der Vorherbestimmung mit der vom Zufall in Controverse setzen, vielmehr es der Naturphilosophie überlassen, sich über diese Frage zu ergehen. Aber so viel scheint mir auf der Hand zu liegen, dass die Annahme, es verleihe gegen Ende des zweiten Embryonal-Monats irgend ein zufälliger, physischer Vorgang dem betreffenden Organe die Tendenz, sich in einem bestimmten geschlechtlichen Sinne zu entwickeln, wenig für sich hat. Die Analogie der übrigen Naturvorgänge lehrt uns, dass diese Tendenz schon im ersten Keime, in der Zelle vorhanden sein muss, dass zum mindesten gewisse Molekular- und Aggregations-Verhältnisse schon vorhanden sein müssen, wiewohl dieselben unseren jetzigen optischen Untersuchungsmitteln entgehen.

Dadurch, dass die äusseren weiblichen Genitalien meist an dieser sehr frühzeitigen Verkümmerung nur beschränkten Antheil nehmen, und sich in ganz bestimmtem Sinne entwickeln, ja dass sogar nur ein Theil des innern Genital-Apparates frühzeitig zu Grunde geht, wird es uns möglich, selbst bei völligem Defecte des Uterus und der Vagina zu behaupten, dass die zu Grunde gegangenen Uranlagen Tendenz zur weiblichen Ausbildung gehabt haben müssen.

Die Diagnose eines

Defectus uteri

ist, wie schon *Kussmaul* treffend behauptet, beim lebenden Weibe nicht mit Sicherheit zu machen, da oft ein geringes Uterusrudiment übersehen wird, und jedenfalls, bei der Seltenheit des

völligen Defectes, die Diagnose nur dann zuverlässig ist, wenn sie durch die Section bestätigt wird. Ja selbst dann sind nur solche völlig glaubwürdig, wo jede Verwechselung mit Tuben und Ovarien, Hermaphroditismus etc. ausgeschlossen ist. Viele, namentlich ältere oder oberflächlich beschriebene Fälle haben sich nach *Kussmaul*'s scharfer Kritik als unrichtige Beobachtungen ergeben, indem Rudimente übersehen oder falsch gedeutet worden sind. Den in seinem 1859 erschienenen Werke zusammengestellten Fällen reihe ich hier fünf an [1]), von denen freilich nur einer an der Leiche, die übrigen an der Lebenden diagnosticirt wurden.

Fall 1. *Willemin* (Strassburg).

Defectus uteri. Vagina rudimentaria[2]).

Abda, Frau des *Gabriel* in Araja (Syrien), eine 20jährige Maronitin, hatte nie Menstruation oder Molimina menstrualia gehabt. Sie war seit $1^1/_2$ Jahren verheirathet. Als *W.* sie untersuchte, fand er die Brüste und die äusseren Genitalien normal, die Clitoris wenig, die Carunculae myrtiformes stark entwickelt. Urethra dilatirt, so dass man mit dem Finger bis in die Harnblase gelangte; trotzdem aber keine Incontinentia urinae. Die Vagina endigte nach Verlauf von 4—5 Centimeter in einen Sack, der keine Andeutung einer Portio vaginalis oder eines Muttermundes hatte. Zwei gleichzeitig durch Blase und Mastdarm eingeführte Finger berührten sich, ohne dass man ein Uterus-Rudiment zwischen beiden gefühlt hätte.

Fall 2. *J. Saexinger* (Prag).

Defectus uteri. Vagina rudimentaria[3]).

Eine 40jährige, seit 20 Jahren verheirathete Bäuerin kam 1864

---

1) Sämmtliche folgenden Fälle habe ich, angeregt durch *Kussmaul*'s Werk, nach dem Erscheinen desselben aus der mir zugänglichen Literatur gesammelt; fünf davon habe ich selbst beobachtet und bisher noch nicht veröffentlicht. Die hier zusammengestellten Fälle machen jedoch keinen Anspruch darauf, die Zahl der in jenem Buche gesammelten völlig zu ergänzen. Sie sollen nur die angemessene Illustration zu unseren Betrachtungen bieten, und werden hoffentlich den zahlreichen Verehrern des oben genannten Werkes keine unwillkommene Gabe sein.

2) *W.*, Observations de Vagin et de col de l'utérus doubles. Strasb. 1864. p. 16.

3) Prager Vierteljahrsschrift f. pr. Heilk. 1866. 1. Bd. p. 96.

auf die Prager Frauenklinik, nachdem sie wegen Sterilität und Amenorrhoe viel medicinirt hatte. Sie besass weibliche Stimme und Physiognomie, jedoch weder Brüste noch Pubes; auch hatte sie nie Molimina gehabt. Die äussere Untersuchung ergab normale weibliche Genitalien, einen für zwei Finger permeablen Scheideneingang und eine $1^1/_2$" lange, blind endende, wenig gerunzelte Scheide, deren Rudiment jedenfalls durch den, Anfangs schmerzhaften Coitus erst noch vergrössert worden war. Ein Uterus-Rudiment war weder über der Symphyse, noch durch die Recto-Vaginal-Untersuchung, noch bei Einführung des Catheters in die Blase und eines Fingers ins Rectum zu fühlen.

Fall 3. *J. Holst* (Dorpat).

Defectus uteri. Vagina rudimentaria[1]).

Eine verheirathete 35- bis 40jährige Russin hatte nie Menstruation oder Molimina gehabt. Brüste und äussere Genitalien zeigten normalen, weiblichen Charakter. Die Vagina war normal weit, aber kurz ($2^1/_2$"); sie besass keine Andeutung einer Portio vaginalis oder eines Muttermundes. Trotz der sorgfältigsten Untersuchung durch Bauchdecken und Rectum, sowie durch Blase und Rectum war kein Uterusrudiment und auch kein Ovariumrudiment zu fühlen. Nur die Ligamenta lata waren als bogenförmige Falten wahrzunehmen.

Fall 4. *C. Knight.*

Defectus uteri. Vagina rudimentaria[2]).

H. E., eine junge Frau, begab sich im October 1860 in das Sheffield General Infirmary. Sie war nie menstruirt. Seit dem 14. Jahre hatte sie, in sechsmonatlichen Intervallen, Convulsions-Anfälle gehabt. Sexuelle Neigungen hatte sie nie verspürt.

Die äusseren Genitalien sowie die Mammae waren normal. Die Vagina war einfach, endete aber nach Verlauf von zwei Daumenbreiten blind, sackförmig, ohne Spur einer Portio vaginalis. Ein Uterus liess sich — nicht einmal als Rudiment — nachweisen. Die Clitoris war etwas verkümmert und die Urethra durch Coitus-Versuche so dilatirt, dass man leicht mit dem Finger in die Blase dringen konnte.

Fall 5. *Fonssagrives & Gallerand.*

Defectus tubarum et ovariorum. — Renes rudim. — Defect. ureterum et vesicae urinariae. — Ut. bicornis simplex. — Atresia vaginae[3]).

Der Fall wurde in der Sitzung der Acad. d. Sciences zu Paris

1) *Betschler* und *Freund*. Beiträge. II. 11.

2) New-Orleans med. and surg. Journ. Nov. 1860.

3) Gaz. méd. de Paris. 1864. Nr. 18. 30. Avr. pag. 271.

vom 18. April 1864 mitgetheilt und betraf eine Missgeburt, welche im Anfange des Jahres 1864 Dr. *Barbanson* in Lesneven (Finistère) den Herren *F.* u. *H.* eingesandt hatte. Es war ein Acephalus peracephalus, der am 24. Jan. 1864 von einer 21jährigen Frau als das zweite von Zwillingen geboren war, deren erstes keine Anomalie zeigte.

Die Vagina endete nach kurzem Verlaufe blind. Dagegen war ein doppelhörniger, unten einfacher Uterus vorhanden. Von Tuben und Ovarien war keine Spur; ebensowenig von den Ureteren und von der Harnblase. Die Nieren hatten die Gestalt von zwei weizenkorngrossen, röthlichen Körpern, die von hirsekorngrossen Körpern überragt wurden. Innerhalb des Psoas gewahrte man einen drüsenartigen Tractus, der als „Persistenz des *Wolff*'schen Körpers" gedeutet wurde.

Der letztgenannte Fall gehört nach dieser Schilderung offenbar nicht unter die Fälle von Atresie oder von Uterus bicornis, sondern in das Gebiet der ersten, angeborenen Defecte eines Theils vom Urogenital-Apparat, da jedenfalls dieser gänzliche Mangel oder sehr frühzeitige Untergang der betreffenden Keimanlagen zur Classificirung des Falles maassgebender sein muss, als die mehr oder weniger rudimentäre Fortentwickelung der nicht untergegangenen Theile der *Müller*'schen Fäden.

Fall 6. *Freund* (Breslau).

Defectus vaginae. Haematometra. Operation. — Tod durch Peritonitis[1]).

Bei einem 16jährigen Mädchen wurden, nachdem heftige Molimina menstrualia zugegen gewesen waren, die Genitalien untersucht. Es fand sich ein Defect der Vagina und eine Hämatometra. Man machte einen halbmondförmigen Schnitt in die Haut des Dammes, trennte die hintere Blasenwand von der vorderen Mastdarmwand, und punktirte den mit Menstrualblut gefüllten Uterus, worauf sich theerartiges Blut entleerte. Die Betreffende starb 12 Tage später an Peritonitis.

Fall 7. *Freund* (Breslau).

Defectus vaginae[2]).

Aus der nur kurzen Mittheilung über diesen Fall geht nur hervor, dass er eine Frau betraf, welche, wegen Mangels der Scheide, den Coitus 10 Jahre lang per urethram ausüben liess und

1) Wiener med. Presse. 18. März 1866.
2) Wiener med. Presse. 18. März 1866.

in Folge dessen zwar Anfangs an Jschurie, aber nie an Incontinentia urinae gelitten hatte. Ob hier nicht eine Atresia vaginae congenita primitiva vorgelegen, muss unentschieden bleiben.

Fall 8. *Baker Brown* (London).

Defectus vaginae. — Haematometra[1]).

Fräulein *D.*, 15 Jahre alt, am 13. November 1861 im London Surgical Home aufgenommen, hatte seit zwei Jahren Molimina menstrualia. Die Scheide fehlte; hingegen war der Uterus mit Menstrualblut stark angefüllt, und hatte eine dem vierten Schwangerschaftsmonate entsprechende Grösse.

Die Herstellung einer künstlichen Scheide war (von *Teale* in Leeds) vergeblich versucht worden; *B.* versuchte sie nicht noch einmal, sondern punktirte die Hämatometra vom Rectum aus, und stellte eine Recto-Uterin-Fistel her, durch welche sich das Menstrualblut nun einen Abgangsweg verschaffte.

Fall 9. *Hussa* (Schwarzkosteletz).

Defectus vaginae.[2])

Eine Dienstmagd *K.*, 17 Jahre alt, nie menstruirt, war bezüglich der Mammae und äusseren Genitalien normal. Beim Auseinanderziehen der grossen Labien hatte man eine Fläche vor sich, die seicht vertieft war. Spuren versuchter Stupration waren an dieser Fläche zu bemerken. Nähere Details über die Beschaffenheit der inneren Genitalien fehlen.

Eine höchst rudimentäre Anlage konnte allerdings in den Fällen, welche nicht zur Section kamen, wohl übersehen sein, obgleich gute Beobachter die genannte Diagnose für die wahrscheinlichste hielten. Entschieden schliessen sich an solche Fälle, wo die ursprünglichen Anlagen gänzlich fehlen, diejenigen an, in denen wir es zwar nicht mit einem beiderseitigen, aber doch mit einem einseitigen völligen Defect der Keimanlagen des Genitalkanals zu thun haben, nämlich die Fälle von

Uterus unicornis (solidus s. excavatus) sine ullo rudimento cornu alterius.

Während man auf den ersten Blick glauben könnte, die einhörnige Gebärmutter gehöre nicht einer so frühen Bil-

---

1) Lancet 1862. I. p. 175.

2) Blätter für Staats-Arzneikunde. (Beilage zur Allgem. Wiener Med. Zeitg.) 1866. Nr. 6. p. 81.

dungshemmung an, — ein Glaube, zu welchem man dadurch verleitet wird, dass das Gebärmutterhorn sich oft völlig ausbildet, concipirt und gebiert —, findet man bei genauerer Betrachtung des Sachverhaltes, dass hier in der allerersten Zeit des Embryonallebens, und zwar im Beginne der I. Periode, der Keim zu jenem einseitigen Defecte dadurch gelegt worden sein muss, dass daselbst das Protoblastem überhaupt fehlte, oder dass es kurz nach seiner Bildung wieder völlig und spurlos verschwand. Nicht der Grad der Ausbildung des einen Hornes bestimmt also die Einreihung dieser Missgebilde in unsere Classification, sondern lediglich der Umstand, dass die Anlagen des Geschlechtskanales auf einer Seite gänzlich fehlen. Unter den Beispielen, die wir hierfür angeben können, haben natürlich diejenigen, welche nur am lebenden Individuum diagnosticirt wurden, einen relativ geringeren Werth, da hier Irrthümer und Verwechselungen mit Schiefstellung der Gebärmutter, Uebersehen eines rudimentären Nebenhornes etc. nicht völlig ausgeschlossen sind. Ja es liegt sogar die Annahme nicht ganz fern, dass diese an der Lebenden beobachteten Fälle von Uterus unicornis von sehr zweifelhaftem Charakter sind, wenn man die eigenthümliche Erscheinung berücksichtigt, dass von diesem gewiss nicht häufigen Defect einzelne Gynäkologen auffallend viel Fälle anführen. Die höchst genauen Untersuchungsmethoden in Ehren, — aber es hiesse doch diejenigen der übrigen bedeutenderen Gynäkologen zu gering anschlagen, wollte man annehmen, dass diese auffällige Missbildung, die doch jedenfalls auch an anderen besuchten Frauenkliniken vorkommen müsste, den Aerzten dieser Anstalten wegen ungenauerer Untersuchungen so gänzlich entginge. Die äusserst geringe Anzahl hierher gehöriger Fälle, die sich selbst bei *Kussmaul* erwähnt findet, macht es um so wahrscheinlicher, dass eine Anzahl jener an der Lebenden beobachteten Fälle wohl unter die Rubrik: Uterus unicornis c. rudimento cornu alterius gekommen wären, wenn die Nekroskopie genaueren Aufschluss geboten hätte. Der einzige durch die Section erwiesene Fall, der mir seit 1859 bekannt geworden, betrifft ein Schaaf, und ist nur sehr oberflächlich beobachtet.

Fall 10. *Rayer* (Paris).

Uterus unicornis sine rudim. cornu alt.[1]). (Bei einem Schaafe.)

Die Vagina war ebenso wie die Harnblase und die Urethra normal. Das Collum uteri war sechs Centimeter lang, durchaus durchgängig, zeigte aber statt zweier Orificia nur eines. Ebenso war — im Gegensatze zu dem sonstigen Verhalten — nur ein Uterus-Horn vorhanden, welches einen fast ausgetragenen Fötus enthielt. Tube und Ovarium konnten nicht mehr aufgefunden werden, da der Fleischer dem Mediciner zuvorgekommen war.

Fall 11. *Holst* (Dorpat).

Uterus unicornis sinister, sine rud. corn. alt.[2]).

Anne T., 16 Jahre alt, nicht menstruirt, litt seit $^1/_2$ Jahre an Leibschmerz. Die äusseren Genitalien waren wenig entwickelt, die Vagina nicht eng, ausgeglättet, ohne Hymen. Die Portio vaginalis lag hinten und links, stellte ein kleines, weiches, schlaffes Wärzchen dar und besass einen kleinen Muttermund in Gestalt eines runden, geschlossenen Grübchens, durch das sich eine dünne Sonde, nach Anwendung eines Speculum, $2^1/_2$'' tief in einen Uterus von der Dicke eines kleinen Fingers einführen liess.

Fall 12. *Holst.*

Uterus unicornis sinister sine rud. corn. alt.[3]).

Lisa K., 17 Jahre alt, nie menstruirt, besass wenig entwickelte äussere Genitalien und eine (durch Coitus erweiterte) ausgeglättete Vagina, an deren Gewölbe links ein kleines, warzenförmiges Scheidentheil-Rudiment zu bemerken war. Das Os uteri war sehr eng; die Höhle des membranösen Uterus $2^1/_2$'' lang.

Fall 13. *Holst.*

Uterus unicornis sinister sine rud. corn. alt.[4]).

Marie K., 24 Jahre alt, war nie menstruirt, litt aber zuweilen an Kreuz- und Leibschmerzen. Das Fettpolster des Mons veneris, sowie die Pubes fehlten. Der Hymen war vorhanden, die Vagina eng und kurz und mit einer Portio vaginalis versehen, die die Grösse einer halben Erbse nicht überstieg und hinten links in's Scheidengewölbe mündete. Ein Os uteri ext. war an derselben

1) Comptes rendus d. séances et mémoires de la Soc. de Biologie. T. 5. Sér. 3. 1863. Paris 1864. p. 57.

2) *J. Holst*, Beitr. zur Gynäkologie und Geburtskunde. I. Heft Tübingen, 1865. S. 43.

3) *Holst*, Beitr. I. S. 42.

4) *Holst*, Beitr. I. S. 43.

nicht zu entdecken, so dass man nicht sondiren konnte. Die Mastdarm-Untersuchung ergab, dass ein circa $1^1/_2$'' langer, am Fundus verbreiteter (!) Uterus vorhanden war.

Letztere Behauptung steht mit der gewöhnlichen Annahme, dass der Uterus unicornis an seinem Tubar-Ende (Fundus kann man dasselbe füglich nicht nennen), sich zipflig verschmälere, in Contrast.

Fall 14. *Holst.*

Uterus unicornis dexter sine rud. corn. alt.[1]).

Marri S., 23 Jahre alt, hatte sechs Monate vor der Untersuchung einmal eine spärliche Menstruation gehabt, sonst aber nie deutliche Molimina. Die Brüste und äusseren Genitalien waren wenig entwickelt, die Vagina sehr eng. Die Portio vaginalis war nur 3''' lang, schlank, mit sehr kleinem rundem Orificium, stark nach vorn stehend. Die Sonde liess sich nur einführen, wenn man sie stark nach rechts richtete; dann aber liess sie einen cylindrischen, membranösen Uterus erkennen, dessen Höhle 2'' 3''' lang war.

Fall 15. *Holst.*

Uterus unicornis sinister, sine rud. corn. alt.[2]).

Fräul. *v. N.*, über 30 Jahre alt, hatte nie Menstruation oder Molimina gehabt, litt aber zuweilen an Hysterie und Congestionen. Brüste, äussere Genitalien und Vagina waren normal. Im linken Theile des Scheidengewölbes befand sich excentrisch eine ganz rudimentäre, $1^1/_2$''' lange Portio vaginalis, die mit ihrer linken Seite ganz in die Vaginal-Wand überging, während sie rechts, vorn und hinten als Vaginalportion zu erkennen war. Das Orific. ext. war ein kleines, kaum fühlbares Grübchen. Der Uterus selbst war 2'' lang, nach links gerichtet, walzenförmig, dünnwandig, in seiner Portio cerv. stärker entwickelt und ohne Anschwellung am Fundus.

Fall 16. *Holst.*

Uterus unicornis sinister sine rud. corn. alt.[3]).

Eine 20jährige Bäuerin, die noch nie concipirt hatte und nie Menstruation oder Molimina gehabt hatte, litt an anämischen und hysterischen Beschwerden. Ihre äusseren Genitalien waren schwach aber normal entwickelt. Ebenso war die Vagina normal.

---

1) *Holst*, Beitr. I. S. 42.

2) *Holst*, Beitr. I. S. 39.

3) *Betschler* und *Freund*, Klinische Beiträge zur Gynäkologie. 2. Heft. Breslau 1864. S. 7.

Die Portio vaginalis hingegen stand links, war ganz rudimentär, sehr kurz, schlank, weich und ragte mit kaum fühlbarem Muttermunde wie eine kleine Warze in die Vagina. Ohne Sonde konnte *H.* weder durch die äussere plus Vaginal-Untersuchung, noch durch die äussere plus Rectum-Untersuchung, noch durch die gleichzeitige Exploration durch Rectum und Blase einen Uterus nachweisen. Die Sonde drang $2^1/_4$'' tief in den Uterus, mit der Richtung ihrer Concavität nach links, ein und gestattete nun, dass *H.* bei gleichzeitiger Untersuchung per rectum, den Uterus, welcher 1''' dicke Wandung hatte, 1'' weit verfolgen konnte.

Fall 17. *Holst.*

Uterus unicornis sinister sine rud. corn. alt.[1]).

Eva N., 20 Jahre alt, hatte nie geboren, $1^1/_2$ Jahr vor der Untersuchung einmal eine schwache Menstruation, ausserdem aber nie dergleichen oder Molimina gehabt. Die äusseren Genitalien waren normal, der Hymen nicht mehr vorhanden, die Vagina normal. Eine eigentliche Portio vaginalis fehlte. Statt derselben war nur eine kleine vordere Lippe da, hinter welcher sich der kleine, runde Muttermund befand. Der Uterus war in der Breite verkleinert, cylindrisch, dünn, membranös, beweglich. Die Höhle war um $^1/_2$'' verkürzt. Das rechte Lig. recto-uterinum war straff gespannt.

Fall 18. *C. Hennig* (Leipzig).

Uterus unicornis sinister sine rud. corn. alt.[2]).

Am 10. April 1856 untersuchte *H.* eine 28jährige, seit zehn Jahren verheirathete Frau, die noch nicht geboren, Anfangs hinreichend, nach der Verheirathung aber immer weniger und schmerzhafter menstruirt hatte.

Die äusseren Genitalien, sowie die Vagina waren normal. Der Gebärmutterhals war nach vorn und rechts gerichtet, besass ein härtliches, sehr enges Orificium externum. Von dem sehr engen Orificium internum aus liess sich der Uterus mit der Sonde bis zum „Fundus" als ein nach links gebogenes Horn verfolgen.

Fall 19. *Alfred Přibram* (Prag).[3])

Uterus simplex. Vagina septa. — Defectus hymenis totalis. — Normale Geburt. (Rechte Scheide oben blind endend. Kein rechtsseit. rudim. Horn nachzuweisen. — Am oberen Ende des Septum eine kleine Communicat.)

Ein kräftiges, wohlgebildetes Individuum wurde im achten

---

1) *Betschler* und *Freund*, Klin. Beitr., Heft 2. S 8.

2) Nach mündlicher Mittheilung.

3) Sitzungsber. d. Ver. pr. Aerzte in Prag. 1866. Nr. 36. (Sitzg. v. 14. Febr. 1866.) und Nr. 46. (Sitzg. v. 2. Mai 1866.).

Monate der 1. Gravidität auf der Frauenabtheilung des allgemeinen Krankenhauses in Prag aufgenommen. Mammae und Vulva waren gut entwickelt. Am Introitus vaginae keine Reste eines Hymen, sondern glatte Schleimhaut. Ein von der Mitte des vorderen Randes der Vaginal-Mündung, hinten fünf Centimeter über dem Orif. vaginae beginnendes, bis an den Fornix vaginae reichendes, nur oben an einer kleinen Stelle unterbrochenes Septum trennte die Vagina in zwei gleich grosse Kanäle.

In die linke Vagina mündete eine der vorgerückten Gravidität entsprechende Vaginalportion, an welche sich ein schwangerer Uterus schloss. Die rechte Vagina endete oben blind. Eine Vaginalportion, ein ihr entsprechendes Uterushorn etc. war weder durch die Vagina noch das Rectum zu constatiren.

Nach Berichtung dieser Fälle können wir nicht umhin, zu sagen, dass die Diagnose zwar oft wahrscheinlich erschien, niemals aber sicher gestellt war. Möglich ist es immer, dass hier ein Rudiment des Nebenhornes vorhanden war. Ein eclatanter Fall von totalem, einseitigem Defect befindet sich jedenfalls nicht darunter.

Hervorzuheben ist, dass fast in allen Fällen die Vaginalportion verkümmert war und die Menstruation ganz fehlte.

Gehen wir nun zu den Fällen über, wo die Uranlagen des weiblichen Genitalkanals wohl vorhanden waren, wo aber die Entwickelung auf der Stufe (B) der

rudimentären, soliden Anlage

stehen geblieben ist, so tritt uns, nach dem genetischen Systeme, zunächst die Rubrik:

Uterus et vagina rudimentaria, plane solida

entgegen. Dass hier alle nur möglichen Zwischenstufen beobachtet wurden, bedarf wohl keiner Erörterung, und wird durch einige, hier citirte Fälle noch besonders klar werden.

Vor allen verdient ein

Fall 20. *Freund* (Breslau)

Uterus rudimentarius. Defectus sinus uro-genitalis[1])

Erwähnung, bei welchem in der Leiche eines ausgetragenen Kindes die Urnieren und *Müller*'schen Fäden noch deutlich im Zustande

1) Wiener Med. Presse. 18. März 1866.

der 5 - 6. Embryonal-Woche gefunden wurden. Die Letzteren hatten sich zwar vereinigt, aber durchaus keine Einmündung in einen Sinus urogenitalis gefunden, welcher letztere gänzlich fehlte. Die äusseren Genitalien waren weiblich.

Wir haben es hier mit einer sehr frühzeitigen Bildungshemmung zu thun, da sich bei regulärer Entwickelung — wie wir sahen — in der siebenten Woche bereits die *Müller*'schen Gänge der Wand des Genitalstranges angefügt haben und in den Sinus urogenitalis münden. Dass dieselben sich hier in ihrem unteren Theile bereits aneinandergelegt hatten, lässt uns mit Sicherheit auf die 5.—6. Woche schliessen, während der untere Theil des Urachus jedenfalls noch früher verkümmert war, so dass sich ein Sinus urogenitalis aus demselben gar nicht bilden konnte.

Nicht uninteressant ist:

Fall 21. *Holst* (Dorpat).

Uterus et vagina rudimentaria. Hernia ovarial. sin. (?) [1]).

Jula R., 23 Jahre alt, unverheirathet, wurde am 21. August 1863 in die Dorpater Klinik aufgenommen. Sie hatte nie Menstruation oder Molimina gehabt, besass weiblichen Habitus; Brüste und äussere Genitalien waren normal. Die nur einen Finger einlassende Vagina war $1^1/_2$'' lang, dünnwandig, ohne jede Andeutung einer Portio vaginalis oder eines Muttermundes blind endend.

Ein Uterus-Rudiment war bei der Untersuchung per rectum nicht bestimmt nachzuweisen. Doch gewahrte man eine quer vor dem Rectum durch das Becken gehende, bewegliche Falte, und rechts und links einen kleinen, beweglichen Körper, von ovaler Gestalt.

Einmal bemerkte *H.* in der linken Leistengegend vor der äusseren Oeffnung des Leistenkanals einen oblongen, 1'' grossen Körper, der aber wieder in die Bauchhöhle zurückschlüpfte und vielleicht das linke Ovarium war. Ob die obigen beiden Körper Ovarien oder Uterus-Rudimente waren, bleibt dahingestellt.

Ist hier die Existenz des Uterus-Rudimentes noch zweifelhaft, so ergiebt sich aus den folgenden Fällen, in denen eine Vereinigung der noch soliden *Müller*'schen Fäden thatsächlich constatirt wurde, die unzweifelhafte Existenz einer vor Ablauf der achten Woche eingetretenen Bildungshemmung.

Auch hier werden zunächst diejenigen Fälle Berücksich-

1) *Holst*, Beitr. I. S. 48.

tigung finden, in denen die beiden *Müller*'schen Fäden noch unvereinigt neben einander liegen; erst etwas später ist die hemmende Ursache in den Fällen eingetreten, in welchen wir die beiden (soliden) *Müller*'schen Fäden bereits zu einer soliden Masse vereinigt finden.

Fall 22. *Cusco* (Paris).

Uterus duplex rudimentarius solidus. Vagina rudimentaria. Hernia ovarial. sin.[1]).

Ein 18 Jahre altes Dienstmädchen *J.* wurde am 31. August 1863 in das Hospital Lariboisière zu Paris aufgenommen. Sie hatte noch keine Menstruation gehabt, wurde wegen einer Hern. ingu. sin. incarc. operirt, wobei sich die linksseitigen Adnexa des Uterus im Bruchsacke vorfanden, und starb an Peritonitis. Die Brüste fanden sich normal. Die Vulva liess ein sehr ausgedehntes Orificium urethrae erkennen, durch das man leicht in die Blase gelangte. Die hintere Seite der Urethra besass eine 1 bis $1^1/_2$ Millimeter im Durchmesser haltende Oeffnung, die zu einem einige Millimeter tiefen, blinden Sacke, der rudimentären Vagina, führt. In jeder Seite der Beckenhöhle lag ein haselnussgrosses, vom Peritonäum bedecktes, aus Muskelgewebe bestehendes Uterus-Rudiment, das durch je eine solide Tube mit je einem normal grossen Ovarium zusammenhing, in welchem sich keine Spur von gelben Körpern, aber viel *Graaf*'sche Follikel befanden. — Harnblase, Ureteren und Nieren waren normal. Beiderseits waren die Adnexa durch das *Hunter*'sche Band dicht nach der grossen Labie hingezogen.

Fall 23. *Gusserow* (Berlin).

Uterus duplex rudimentarius solidus. Vagina rudimentaria[2]).

G. machte im Spätsommer 1863 mit *A. Simpson* in Leith, der Hafenstadt Edinburghs, die Section einer verheiratheten Frau von 40—50 Jahren, die niemals geboren hatte. Die äusseren Genitalien waren normal, Brüste und Schamhaare wenig entwickelt, die Vagina eng, für einen Finger nur in der Länge von 1", dann nur noch für eine Rabenfeder durchgängig, hierauf blind endend. Der Uterus bestand aus zwei getrennten, dünnen, schmalen, soliden Strängen von glatten Muskelfasern, die in einer zwischen dem *Douglas*'schen Raume und der Harnblase befindlichen Peritonäalfalte lagen. Nur links war ein Lig. rot. angedeutet.

---

1) Gaz. des Hôpit. 1863. 22. Oct. — Nr. 124. p. 494.

2) Geburtshülfe und Gynäkologie in Grossbritannien. Ein Reisebericht in der Monatsschrift für Geburtskunde. Bd. 24.

Fall 24. *Freund* (Breslau).

Uterus duplex rudimentarius solidus. Defectus vaginae[1]).

An einer Lebenden diagnosticirte *F.*, da die Vagina fehlte, durch die Untersuchung per rectum zwei getrennte Uterus-Rudimente in Gestalt von zwei beiderseits über der Linea arcuata liegenden, bleistiftdicken, derben, rundlichen Strängen.

Wir finden also in diesen drei Fällen, dass die hemmende Ursache vor der siebenten Woche gewirkt haben muss, da noch keine Verklebung, resp. äusserliche Verschmelzung der *Müller*'schen Fäden stattgefunden hatte. Anders gestaltet sich der Vorgang in folgenden Fällen, in denen zwar noch nicht durch Resorption der in der Central-Axe der *Müller*'schen Fäden liegenden Zellen zwei Kanäle sich gebildet haben, aber doch eine Verschmelzung beider Fäden zur Herstellung einer einzigen, soliden, rudimentären Uterus-Masse geführt hat.

Fall 25. *F. R. Cruise* (Dublin).

Uterus rudim. solidus simplex. Tubae rudimentariae. Defectus vaginae[2]).

Im März 1861 war im Hardwicke Fever Hospital zu Dublin ein 16jähriges Mädchen, *Elisa C.* gestorben. Der ganze Habitus, die Brüste, das Becken, die äusseren Genitalien waren normal weiblich. Ein Scheideneingang war nicht vorhanden.

Bei der Section ergab sich, dass sich das Peritonäum direct vom Rectum nach dem hinteren Theile der Blase begab. Diese Falte zeigte, gegen das Licht gehalten, eine scheibenförmige Verdickung (ein Uterusrudiment), welche vom oberen Drittel ihrer Peripherie nach oben und aussen je ein strangartig, bulbös endendes Tuben-Rudiment entsendete. Ob das Uterus-Rudiment eine Höhle enthielt, ist nicht angegeben; die Tuben-Rudimente sollen zwar ein Lumen, aber keine Oeffnung gehabt haben (?). Ligamenta rotunda waren nicht vorhanden, dagegen waren die Ovarien vorhanden und völlig entwickelt.

Auf dem Boden der Peritonäalfalte befanden sich zwei nebeneinanderliegende, münzenartige Gefässplexus, die *C.* als Rudimente der Vagina deutet.

1) Wiener Med. Presse, 18. März 1866.

2) Dublin Quarterly Journal. Nr. 63. Aug. 1861. p. 21.

Fall 26. *J. Saexinger* (Prag).

Uterus rudimentarius solidus simplex. Vagina rudimentaria [1]).

Eine 27jährige Magd wurde in das Allgemeine Krankenhaus zu Prag aufgenommen. Sie hatte weiblichen Typus, aber weder Brüste noch Schamhaare, und hatte nie Menstruation oder Molimina gehabt.

Die äusseren Genitalien waren normal, weiblich, die Vagina 1" lang, faltenlos. Im Grunde an der der Portio vaginalis entsprechenden Stelle eine kleine resistente Hervorragung ohne Oeffnung, die über dem Gewölbe der kurzen, blinden Scheide durch solides Gewebe mit einem haselnussgrossen, derben, rundlichen Uterus-Rudiment zusammenhing, das sich auch vom Rectum und von der Symphyse aus deutlich umgreifen liess.

Wahrscheinlich waren auch die Ovarien mangelhaft.

Fall 27. *J. Saexinger* (Prag).

Uterus rudimentarius solidus simplex. Vagina rudimentaria [2]).

Eine 19jährige Magd wurde in das allgemeine Krankenhaus zu Prag aufgenommen. Sie hatte nie Menstruation oder Molimina gehabt. Brüste und äussere Genitalien waren normal, weiblich. Die Vagina war weit, nur 2" lang, blind endend. In der rechten Seite des Scheidengewölbes befand sich ein für einen Zeigefinger durchgängiges, $^3/_4$" langes Divertikel (jedenfalls ein kleiner von der Zweitheilung der *Müller*'schen Gänge herrührender Rest) während in der Mitte des Scheidengewölbes eine „etwas narbige" resistente Stelle befindlich war, die *S.* als Vaginalportion deutete. Beweglich dem Scheidengewölbe aufliegend, liess sich ein länglicher, derber, schmaler Körper, das Uterus-Rudiment, wahrnehmen. Auch in diesem Falle waren die Ovarien wahrscheinlich verkümmert.

Eine grössere Vollendung zeigen uns schon solche Fälle von Bildungshemmung in der I. Periode, denen (C) eine

gehemmte Bildung der Kanalhöhle

zu Grunde legt und in denen die an sich rudimentäre Anlage wenigstens zum Theil einen weiteren Schritt versucht hat, indem sie ein wenn auch nur unvollkommenes Lumen bildete. Hierher gehört auch, streng genommen, der oben erwähnte Fall 25 von Cruise, den ich aber unter den soliden, einfachen Uterus-Rudimenten aufgeführt habe, weil die höchst

1) Prager Vierteljahrsschr. f. pr. Heilk. 1866. 1. Bd. S. 101.
2) Ibidem.

rudimentäre Anlage es mir sehr unwahrscheinlich macht, dass die Beobachtung eines Tubarlumen richtig ist, und zwar um so unwahrscheinlicher, als von keiner Spur eines Uterus-Lumen die Rede ist. Es soll damit nicht gesagt sein, dass nicht bei Solidität des Uterus-Rudiments Höhlung der Tuben bestehen kann; denn der Fall 29 von *Leudet* wird zeigen, dass eine solche Beobachtung auch von Anderen gemacht wurde. Aber die Vollendung der ganzen Formation war in dem *Leudet*'schen Falle eine ungleich höhere, so dass hier die Beobachtung einer Tubarhöhle minder befremdlich ist.

Fall 28. *Martin* (Berlin).

Uterus rudimentarius duplex, partim excavatus. Hydronephrosis utr. lat. [1]).

In der Sitzung der Gesellschaft für Geburtshülfe zu Berlin vom 12. April 1864 legte *M.* ein Präparat vor, das am 14. Februar der geburtshülflichen Poliklinik zugekommen war. Es war ein monstroser Fötus, den eine Zweitschwangere am 13. Februar leicht geboren hatte. Der Fötus war neun Monate alt. Die Section ergab eine Eventration, bei der Harnblase, Dünn- und Dickdarm sich nach aussen öffneten. Beide Nieren waren hydropisch entartet.

Der linke Uterus war ein aus Muskelfasern bestehendes, walzenförmiges, unten etwas verdicktes, nach innen gebogenes Rudiment von 1″ 2‴ Länge und 3‴ Dicke. Während das Rudiment, das eine Kanalhöhle besass, unten blind endete, liess sich der Kanal nach oben in einen 7‴ langen, geschlängelten Tubenkanal verfolgen, welcher für eine dünne Sonde durchgängig war und eine Fransenöffnung besass. Unter letzterer lag, ziemlich senkrecht ein 5‴ langes, $2\frac{1}{2}$‴ breites Ovarium.

Der rechte Uterus hatte die Gestalt einer $\frac{1}{2}$″ langen Walze und besass eine flache, glattwandige Höhle, die unten blind endete, oben in einen geschlängelten Tubenkanal überging. Derselbe liess sich vom Uterus aus 7—8‴ weit mit der Sonde durchdringen, und hatte am Ost. abdom. ein gefranstes Ende, an dessen innerem Ende das Ovarium lag. Existenz eines Vaginal-Rudiments war zweifelhaft.

An diesen Fall schliesst sich wegen der schon etwas weniger rudimentären Vereinigung der beiden *Müller*'schen Fäden, und der dadurch bedingten zweigehörnten Form

1) Monatsschr. f. Geburtskunde. Sept. 1864. 24. Bd. 3. Hft.

Fall 29. *E. Leudet* (Rouen).

Uterus rudimentarius bicornis solidus, tubae excavatae. Vagina rudimentaria [1]).

Louise F., 37 Jahre alt, wurde am 23. Juli 1861 in das Hôtel Dieu zu Rouen aufgenommen. Sie hatte nie Menstruation oder Molimina gehabt und war seit Jahren verheirathet. Am 1. Aug. 1861 starb sie an Lungen-Tuberkulose.

Man fand bei normaler Beschaffenheit der Brüste und der äusseren Genitalien eine Vagina, in welche der Zeigefinger etwa sechs Centimeter tief eindringen konnte und in deren Gewölbe weder ein Muttermund noch eine Portio vaginalis zu bemerken war. Hinter der Blase, zwei Centimeter über dem blinden Vaginal-Ende fand sich eine abgestumpft viereckige, aus Muskelsubstanz bestehende Masse, der rudimentäre Uterus-Körper, welcher solid war und keinen Vorsprung besass, den man als Collum hätte deuten können. Aus den oberen Enden dieser Masse entsprangen zwei solide cylindrische Körper mit kolbigen Enden, die Uterushörner. Von diesen Hörnern gingen die Ligam. rotunda sowie die normal entwickelten, durchgängigen Tuben aus.

Die Ovarien waren normal gebaut und enthielten zahlreiche Narben und viele gelbe Körper, so dass trotz der total verkümmerten Gebärmutter und der Abwesenheit von Monatsfluss oder Menstruationsbeschwerden doch eine Ovulation stattgefunden haben musste.

Noch geringer war die Verkümmerung in

Fall 30. *J. Holst* (Dorpat).

Uterus rudimentarius simplex, membranaceus [2]).

Derselbe betraf eine 25jährige Bauerfrau, *Greta P.*, die seit vier Jahren verheirathet und kinderlos war, nie Monatsfluss oder Molimina gehabt hatte, und bei der die äusseren Genitalien sowie die Vagina normal waren. Die Portio vaginalis war ganz rudimentär, zwar von normaler Stellung, aber ohne jede Muttermundsöffnung.

Die mit der äusseren combinirte Untersuchung per rectum ergab einen $1\frac{1}{2}$'' langen, schlaff-membranösen Uterus.

Adnexa finden sich in diesem Falle nicht erwähnt; ob also Ovarien vorhanden waren, ist nicht entschieden. Dass dies häutige, schlaffe Uterusrudiment nicht solid, sondern hohl war, ist mir nach Analogien wahrscheinlich; doch bleibt es dahingestellt, ob hier nicht an eine Verlöthung durch fötale Entzündung (erworbene Atresie) zu denken ist.

Während in den bisherigen Fällen eine beiderseits un-

1) Gaz. médicale de Paris. 1862. Nr. 3., 18. Januar. p. 38.

2) *Holst*, Beitr. I. S. 40.

vollkommene Höhlung des Genitalkanals beobachtet wurde, schliessen sich nun diejenigen Fälle an, in welchen eine Seite dieses Kanals in vollständigerem Maasse sich aushöhlte und entwickelte, ja sogar häufig einen vollkommenen Grad erreichte, während die andere Seite in verkümmertem Zustande verblieb. Beide *Müller*'schen Fäden waren hier vorhanden, beide vereinigten sich mehr oder weniger in ihrer unteren Parthie, aber nur einer gelangte zu dem Stadium der Bildung einer vollständigen Kanalhöhle; der andere blieb rudimentär und entweder solid, oder mit unzulänglicher Kanalhöhle versehen. Es entstand auf diese Weise der

Uterus unicornis excavatus c. rudimento corn. alterius solido s. excavato.

Es liegen uns von dieser Art von Hemmungsgebilden zunächst eine Anzahl von Fällen vor, in welchen es unentschieden bleibt, in welchem Zustande der verkümmerte Theil des Genitalkanals sich befand, und auf welche Zeit der Bildungshemmung demnach der betreffende Zustand verweist. Wir wollen diese Fälle hier wenigstens um der Vollständigkeit willen citiren.

Fall 31. *J. A. Stoltz* (Strasburg).

Uterus unicornis c. rud. corn. alt. [1]).

Der Fall betraf eine 1853 in der Umgegend von Strasburg gestorbene Frau, welche Dr. *Schaaf* behandelt hatte. Eine nähere Angabe liegt mir nicht vor.

Fall 32. *Betschler* (Breslau).

Uterus unicornis gravidus c. rud. corn. alt. (?) Vagina septa [2]).

Der Fall ist *Hüter*'s (in Marburg) Bericht über die vierte Sitzung der 36. Versammlung der Naturforscher und Aerzte zu Speier, (21. Sept. 1861) entnommen und betraf eine Frau, die wegen einer Metrorrhagie in *B.*'s Behandlung kam.

Die Vagina war durch ein derbes Septum in zwei gesonderte Kanäle geschieden, von denen der rechte geräumiger war und eine Vaginalportion nebst Muttermund aufnahm, während dem linken Kanale beides fehlte. Rechts war ein schwangerer, bis in die Nabelhöhle hinaufreichender Uterus zu fühlen, über welchem man den

1) Gaz. méd. de Strasb. 24. März 1860. Nr. 3. p. 37.

2) Monatsschr. f. Geburtskunde. Bd. 18. 5. 1861. Novbr.

Fötalpuls hörte und aus welchem, nach normalem Verlaufe der Schwangerschaft, die Geburt auf gewöhnliche Weise erfolgte. Ein linkes Horn ist nicht ausdrücklich erwähnt.

Fall 33. *J. A. Stoltz* (Strassburg).

Uterus unicornis dext. c. rudim. corn. alter. [1]).

Ein hydrocephalischer Fötus zeigte eine Anzahl Missbildungen, nämlich:

1) Einhörnigen, rechtsseitigen Uterus mit verkümmertem Nebenhorne.
2) Hernia intestino-diaphragmatica.
3) Transposition des Herzens.
4) Defect der linken Niere, auf welcher Seite nur die Nebenniere vorhanden war.
5) Linksseitige Abplattung der Harnblase.
6) Defect des linken Ureter.

Der Fall soll im Jahre 1851 in der Gaz. méd. de Strasb. beschrieben sein.

Fall 34. *Köberlé* (Strassburg).

Uterus unicornis cum rudim. corn. alter. [2])

K. beobachtete im Jahre 1854 einen hydrocephalischen Fötus, der folgende Anomalien zeigte:

1) Hasenscharte mit Wolfsrachen.
2) Einhörnigen Uterus mit verkümmertem Nebenhorne.
3) Defect der Niere auf der Seite des rudimentären Hornes.
4) Abplattung der Harnblase auf derselben Seite.

Fall 35. *C. Birnbaum* (Köln).

Uterus unicornis dexter c. rudimento corn. sin. Atresia ani. [3])

Bei einem neugeborenen Kinde fand *B.* eine rechtsseitige, einhörnige Gebärmutter mit verkümmertem linkem Nebenhorn, das einen sehr lang gezogenen, „kanalartigen, engen, in einer hern. ingu. sin. liegenden Strang, von der Beschaffenheit eines „Testiculus foetalis“ darstellte. Die Verbindungsstelle beider Hörner lag sehr tief, nahe über dem Collum des ausgebildeten rechten Hornes. Das rechte Ovarium hatte die gewöhnliche, glatte, bandartige Form des fötalen Zustandes. Als sonstige Anomalie bestand: Atresia ani und Oeffnung des Mastdarms dicht hinter dem Frenulum vulvae.

1) Gaz. méd. de Strasb. 24. März 1860. Nr. 3. p. 38.
2) Ibidem.
3) Nach brieflicher Mittheilung.

Fall 36. *Loebel* (Wien).

Uterus unicornis sin. c. rudim. corn. dextri [1]).

L. fand bei einem neugeborenen Kinde mit Eventration im unteren Raume der Bauchspalte ein geräumiges, nach vorn offenes und von einer glatten, serös aussehenden Membran ausgekleidetes Cavum. In dasselbe öffnete sich eine faltige Vagina, die zu dem linken Horne eines mit Tube und Ovarium versehenen Uterus führte. Das rechte, rudimentäre Uterushorn lag seitwärts, ohne Communication mit der Kloake; es besass seine Tube und sein Ovarium. Eine rechte Vagina war nicht vorhanden. (Es scheint mir die Auffassung dieser Schilderung wohl die wahrscheinlichste, dass der rudimentäre rechte Genitalkanal zum Theil hohl war).

Das obengenannte Cavum zeigte eine Oeffnung, die in ein Dickdarm-Rudiment gelangte; ebenso zeigte es zwei Ureteren-Mündungen.

Im Gegensatze zu den bisher erwähnten Fällen von Uterus unicornis mit Nebenhorn, bei denen man in Zweifel darüber sein konnte, ob das Nebenhorn solid, oder theilweise hohl, oder ganz hohl war, finden wir in unseren Notizen aus der casuistischen Literatur, welche seit dem *Kussmaul*'schen Werke sich sehr vermehrt hatte, fünf Fälle erwähnt, in denen über die durchaus solide Beschaffenheit dieses Nebenhorns kein Zweifel sein kann. Es sind folgende:

Fall 37. *A. Rosenburger* (Basel).

Uterus unic. dext. c. rud. corn. alter. solido. [2])

In der medicinischen Poliklinik zu Erlangen starb im Juli 1861 eine 49jährige Frauensperson, die von ihrem 16. bis zu ihrem 47. Jahre regelmässige Menstruation gehabt habe. Die Genitalien (die in der pathologisch-anatomischen Sammlung daselbst aufbewahrt sind) zeigten Folgendes: Die Vagina war wenig entwickelt, stark runzlig, kleinfingerdick, $2\frac{1}{2}$'' lang. In dieselbe mündete, fast horizontal nach rechts abgehend, das walzenförmige, hohle rechte Horn, das mit permeabler Tube, normalem Ovarium und normalen Ligg. rot. und ovarii versehen war. Zwischen Hals- und Körpertheil des rechten Hornes ensprang nach links hin ein verkümmertes Horn in Gestalt eines schmalen, soliden, muskulösen Stranges, der am Ende zu einem soliden, ovalen Körper anschwoll. Tube und Ovarium waren linkerseits derb, solid, rudimentär. Links fehlten Niere und Ureter.

---

1) Bericht über die Ergebnisse der Wiener pathol.-anatom. Anstalt. Zeitschrift der Gesellschaft der Aerzte zu Wien. Canstatt 1844. pag. 509.

2) Monatsschrift f. Geburtsk. Bd. 19. 1862. p. 194.

Fall 38. *A. Rosenburger* (Basel).

Uterus unicornis sinister c. rudim. cornu alterius solido.[1])

Das Präparat ist in der pathol.-anatom. Sammlung zu Erlangen und rührt von einem neugeborenen Mädchen her. Die äusseren Genitalien waren normal, die Vagina einfach. In letztere mündete das linke, entwickelte, walzenförmige Uterushorn, an dessen Spitze sich Tube, Lig. rot. und Lig. ovar. mit normalem Ovarium befanden. Das rechte, rudimentäre Horn ging vom linken 7''' unter dessen Spitze ab; es stellte ein schmächtiges, solides Band dar, an dessen Ende sämmtliche Adnexa, in etwas rudimentärem Zustande, sich befanden. Ein Lig. recto-vesicale fehlte. Nieren, Ureteren und Harnblase waren normal.

Fall 39. *J. Saexinger* (Prag).

Uterus unicornis sinister c. rudim. corn. alt. solido.[2])

Bei einer 22jähr. im allgemeinen Krankenhause zu Prag nach Abortus verstorbenen Magd fand sich ein mannsfaustgrosser linker Ut. unicorn., der in der Gegend des Orif. int. mit einem strangförmigen, soliden, 4''' dicken, rechten Horne zusammenhing. Die zu demselben gehörige Tube war ebenfalls solid. Aeussere Genitalien, Vagina und Ovarien waren normal.

Den Fällen von theilweise ausgehöhltem Nebenhorne nähern sich:

Fall 40. *A. Rosenburger* (Basel).

Uterus unicornis sin. c. rudim. colli dextri excavato et rud. corn. dextr. solido[3]). Def. ren. dextr.

Ein in der pathologisch-anatomischen Sammlung zu Erlangen befindliches, von einem 10jährigen Mädchen herrührendes Präparat zeigte, bei normalen äusseren Genitalien und im Ganzen einfacher Vagina oben, 4''' vor dem Ende derselben eine membranöse Theilung, mit gleichzeitigem Verschluss der rechten Seite. Während links eine Portio vaginalis in ein Uterushorn mit normalen Adnexis führte, gelangte man rechts, nach Trennung der Membran, in einen bohnengrossen Hohlraum, der in ein Orificium und Collum uteri dextri überging. Letzteres communicirte mit dem Collum ut. sin. — Das rechte Uterushorn war ein schmächtiges, solides Muskelband, von dessen Ende nur ein Lig. rot. und Lig. ovarii, aber keine Tube ausging. Das Ovarium ebenfalls etwas verkümmert. Rechts fehlten Niere und Ureter.

---

1) Ibidem. p. 196.

2) Prager Vierteljahrsschrift für praktische Heilkunde. 1866. 1. Bd. S. 103.

3) Monatsschr. f. Geburtskunde. 19. Bd. 1862. p. 200.

Fall 41. *Snellen* (Utrecht).

Uterus unicornis sinister eum. rudim. corn. alt. [1])

Der Fall liegt mir nur in der Abbildung vor, der zufolge er sich folgendermaassen gestalten dürfte:

In das oben kuppelförmige Gewölbe des Genitalkanals münden sich rechts und links je ein nach oben und aussen aufsteigender Kanal. Der Linke ist kurz, kolbig umgebogen; ihm liegt ein Ovarium an. Dicht unter seiner Einmündungsstelle in den Genitalkanal inserirt sich das Lig. rot. sin., woraus hervorgeht, dass der obige Kanal die linke Tube ist.

Rechts steigt ein noch einmal so langer Kanal erst nach aussen, bildet dann eine Art Kniekungswinkel und schlängelt sich hierauf mit kolbigem Ende nach innen. An diesem Kniekungswinkel inserirt das rechte Lig. rotundum. Die von dieser Stelle nach dem Genitalkanale zu gelegene Strecke ist also als rechtes Uterushorn aufzufassen, die peripherische Strecke, an die sich ebenfalls ein Ovarium schliesst, als rechte Tube.

Wir würden letzteren Fall sogar unter denen von einseitigem, gänzlichen Defect des Genital-Kanals angeführt haben, wenn nicht das Vorhanden der linken Tube und des linken Ovarium — trotz der anscheinenden Abwesenheit eines linken Uterushornes, diese Annahme widerlegte. Offenbar war aus dem Letzteren zum grössten Theile das kuppelförmige Gewölbe des Genitalkanals (der künftige Fundus) entstanden, und hatte dasselbe also — wenn man so sagen darf — seinen Zweck erfüllt, während das rechte Horn rudimentär als kanalartiger Schlauch sich fortentwickelt und so zu einem Hemmungsgebilde gestaltet hatte. Man muss also, obgleich die Verhältnisse hier scheinbar umgekehrt sind, sagen: das linke Horn hat sich hier zum Uterus fortentwickelt und ist deshalb als Horn nicht mehr sichtbar, das rechte blieb ein kanalartiges Anhängsel und ist deshalb als rudimentäres Nebenhorn aufzufassen.

Von denjenigen Formen, die wir hier als Uebergangsstufen zu den Fällen von theilweise hohlem Nebenhorne citirt haben, hat der von *Rosenburger* berichtete (Fall 40) noch die Eigenthümlichkeit, dass hier Verschmelzung beider *Müller*'schen Fäden bis zu dem Grade stattgefunden hatte, in welchem man von einem Uterus bicornis septus c. vagina

1) Nederlandisch Archief vor Genees- en Natuurkunde. Deel II. 1. Aflevering. Utr. 1865.

partim septa sprechen konnte. Da jedoch hierbei der rechte *Müller*'sche Faden sich nicht aushöhlte und in demjenigen Stücke, welches nach aussen vom Ansatzpunkte der Lig. rotund. lag, in sehr frühzeitigem Stadium zu Grunde ging, so entstand rechterseits eine rudimentäre Form, die noch dadurch complicirter wurde, dass die Verschmelzung der unteren, einander berührenden Theile der *Müller*'schen Fäden nur unvollkommen vor sich ging. So schwand das Vaginalseptum bis auf einen kleinen Rest und das Septum der beiden Halstheile nur in Gestalt einer feinen Communications-Oeffnung. Die vor der rechten Portio vaginalis gelegene Membran kann man, da sie im natürlichen Entwickelungsgange kaum eine ungezwungene Begründung finden dürfte, wohl nur als Product einer fötalen Entzündung, also als Atresia acquisita ansehen.

Theilweise hohles Nebenhorn fand sich noch in folgenden Formen, die von der unvollkommensten Aushöhlung stufenweise fortschreiten und fast für jedes Moment dieses Zeitraumes ein Beispiel bieten.

Fall 42. *A. Rosenburger* (Basel).

Uterus unicornis sinister c. rudim. corn. dextri partim excavato.[1])

Margarethe M. starb 40 Jahre alt am 6. Oct. 1860. Sie hatte nur einige Male, zuerst im 16. Jahre, menstruationsartige Blutungen gehabt. Die in der pathologisch-anatomischen Sammlung zu Erlangen aufbewahrten Genitalien zeigten eine rudimentäre, 17‴ lange Vagina, in die man kaum den kleinen Finger einführen konnte. Das linke Horn war kegelförmig, stark links gekrümmt, gehöhlt aber verkümmert. Eine Portio vagin. war daselbst nicht vorhanden, sondern der Scheidengrund ging trichterförmig sich verjüngend in den Halskanal über. Von der Höhe des inneren Muttermundes ging das rechte, verkümmerte Nebenhorn in Form eines langen, Anfangs schmalen, später sich verbreiternden, soliden, muskulösen Bandes ab, dessen Ende bohnenförmig angeschwollen war und eine mit der Tube communicirende hirsekorngrosse Höhle besass.

Beide Tuben waren permeabel; die linke zeigte eine fast haselnussgrosse Hydatide. Das rechte Ovarium zeigte keine *Graaf*'schen Follikel, das linke enthielt einige in derbfaserigem Stroma. Beide Nieren atrophisch, viele bis bohnengrosse Cysten enthaltend. Ein Lig. recto-vesicale war nicht vorhanden.

1) Monatsschrift für Geburtskunde. 19. Bd. 1862. p. 192.

Fall 43. *A. Rosenburger* (Basel).

Uterus unicornis sinister c. rudim. corn. dext. part. excavato.[1])

Am 7. Mai 1860 starb in der chirurgischen Klinik zu Erlangen ein 8jähriges Mädchen an den Folgen einer Operation. Die äusseren Genitalien erwiesen sich als normal. Die Vagina war einfach. In dieselbe mündete das linke, längsovale Uterushorn mit den Adnexis. Vom Halstheile des linken Horns ging das rechte, rudimentäre Horn ab, und zwar in Gestalt eines derben, soliden, rundlichen, am Ende angeschwollenen Muskelstranges, an dessen Spitze eine, vom Ostium abdominale aus 4‴ weit permeable Tube sich befand. Lig. teres, Lig. ovarii, Ovarium und Parovarium vorn rechts gleichfalls vorhanden. Das rechte rudimentäre Horn war in seinem unteren Theile mit der rechten, degenerirten Niere verwachsen; der rechte Ureter fehlte. Die linke Niere lag links von der Wirbelsäule und war parenchymatös entzündet, bedeutend geschwollen.

Fall 44. *W. Turner* (Edinburgh).

Uterus unicornis dexter c. rudim. corn. sin. part. excav.[2])

Das Präparat rührte von der Section einer im mittleren Lebensalter gestorbenen Person her. Die Vagina war 3″ lang, nach rechts gerichtet. In dieselbe mündete mit einer Portio vaginalis das schmale, in einem stark rechts gebogenen Zipfel auslaufende rechte Horn, mit 2″ langem Cavum, an dessen Ende sich die einfachen, normalen Adnexa der rechten Seite befanden. Von der Stelle des Os intern. ging das linke Horn als glattes, solides, stumpfendendes, in keiner Verbindung mit der linken Tube stehendes Rudiment ab.

Die letztere war 2″ lang, vom linken, soliden Hornrudimente — wie gesagt — ganz gesondert, durchgängig, aber nach dem Uterus zu sackförmig geschlossen und hier mit dem Lig. ut. rotund. sowie mit dem linken Ovarium verwachsen. Letzteres besass ein 1″ langes Mesoarium, zwischen dessen Falten sich Spuren des *Rosenmüller*'schen Organs fanden. Auch rechts waren dieselben zwischen Peritonäalplatten vorhanden. Ein Lig. recto-vesicale war nicht vorhanden.

Die linke Niere fehlte. Die Nebenniere dieser Seite, sowie Niere und Nebenniere der andern Seite waren normal.

Hier war die Excavation des rudimentären Hornes schon weiter gediehen, als in den beiden ersten Fällen, indem wenigstens die ganze Tube ein Lumen erhielt. Dass die Verbindung zwischen Uterus und Tube der linken Seite vorhanden gewesen war, aber durch Resorption zu Grunde ging, liegt auf der Hand.

---

1) Ibidem. p. 197.

2) Edinb. Medic. Journal. Febr. 1865. p. 687.

Fall 45. *W. Turner* (Edinburgh).

Uterus unicornis dexter cum rudim. corn. sin. partim excavato, gravido. Transmigratio extra-uterina seminis.[1])

Im Mai 1865 empfing *T.* ein von *Simpson* durch Dr. *Brotherston* in Alloa eingesandtes Präparat, das von einer gewissen *C. G.* herrührte, welche im Alter von 20 Jahren plötzlich unter Collaps gestorben war. Bei der Section fand sich in der mit Blut erfüllten Bauchhöhle ein dreimonatlicher, noch von den Eihäuten umgebener Embryo. Die Vagina war einfach; in dieselbe mündete mit einfacher Vaginalportion ein etwas vergrösserter, aber leerer Uterus, dessen Wände unversehrt waren. Von der Gegend zwischen Cervix und Corpus ging ein breites, durchaus solides, aus gefässreicher Muskelsubstanz bestehendes Band ab, das 3,5 Centimeter Länge und 2,8 Ctm. Peripherie hatte, und an das sich ein birnförmiges, stark verdicktes linkes Horn von 21 Centim. grösster Peripherie schloss. Dasselbe besass eine dicke, feste Decidua und zeigte eine 7 Centimeter lange Ruptur. Die Tuben und das rechte Ovarium zeigten nichts Auffallendes; im linken war ein Corpus luteum.

Fall 46. *W. Turner* (Edinburgh).

Uterus unicornis dexter c. rudim. corn. sin. partim excavato, gravido.[2])

Im gynäkologisch-pathologischen Museum *Simpson*'s fand *T.* ein noch nicht beschriebenes Präparat, das von Dr. *Scott* in Dumfries eingesandt worden war. Letzterer war zu einer 35jährigen Mrs. *M'Q.* gerufen, die am normalen Ende der Gravidität war. Die Wehen waren heftig, Fötalpuls und Kindesbewegungen deutlich. Vagina und Vaginalportion waren einfach und normal; letztere entsprach aber nicht den in der Schwangerschaft gewöhnlichen Verhältnissen; der Uterus erwies sich als ungeschwängert, während der, einem am Ende der Schwangerschaft befindlichen Uterus entsprechende, Tumor links lag. — Nach drei Tagen hörten die Wehen auf; die Frau starb $^1/_2$ Jahr später an Phthisis. Bei der Section zeigte sich, dass mit der Vagina nur ein stark nach rechts gekrümmtes Horn zusammenhing, das keine Schwangerschafts-Veränderungen darbot. Vom Cervical-Theile ging nach links ein 4,5 Centimeter langes, 2,3 Centimeter breites Ligament ab, das durchaus solid war, aus gefässreichen Muskelfasern bestand und in die dem Schwangerschaftsende entsprechende Höhle des in grösster Peripherie 63,5 Centimeter betragenden linken Hornes überging, worin sich der betreffende Fötus befand. Tuben und Ovarien waren normal, letztere ohne Corpora lutea.

---

1) Edinb. Med. Journ. May 1866. p. 971.

2) Edinb. Med. Journ. May 1866. p. 971.

Fall 47. *J. A. Stoltz* (Strassburg).

Uterus unicornis dexter e. rudim. corn. sin. partim excavato.[1])

Im Jahre 1822 machte *S.* mit Prof. *Lobstein* die Section einer Frau, deren äussere Genitalien normal waren. Die Vagina war weit und kurz; in dieselbe mündete mit dickem, kurzem Collum und stark nach links gerichteter Portio vaginalis ein ellipsoides, nach rechts gebogenes, in scharfem Winkel endendes, und eine längliche Höhle enthaltendes rechtes Uterushorn, an dessen Zipfel sich die permeable Tube sowie sonstige normale, einfache Adnexa befanden. Vom unteren Theile des linken Randes dieses Hornes ging ein solides Rudiment des linken Hornes in Gestalt eines fibrösen Stranges aus, der in einem fleischigen, taubeneigrossen Kolben endete. In letzterem befand sich eine Höhle von der Grösse einer Mandel, die einen fibrinösen Blutpfropf und entfärbtes Blut enthielt und mit dem Collum nicht zusammenhing. Am kolbigen Ende dieses Rudimentes sass eine solide, auf einem länglichen, abgeplatteten, bläschenlosen Ovarium liegende Tube und ein normales Lig. rot.

Fall 48. *R. Virchow* (Berlin).

Uterus unicornis dext. e. rud. corn. sin. part. excav. Graviditas corn. rudim. Transmigratio extrauterina seminis.[2])

V. zeigte in der Sitzung der Gesellschaft für Geburtshülfe zu Berlin vom 10. Januar 1860 die Genitalien einer 27jährigen Person vor, die während der Schwangerschaft plötzlich unter den Erscheinungen einer Ruptur gestorben war. Der Fall war anfänglich für Tubar-Schwangerschaft gehalten worden, bis die Beachtung der Insertion des Lig. rotund. das Kriterium zur richtigen Deutung des Fruchthalters bot. In eine einfache Vagina mündete ein gekrümmtes, rechtes Uterus-Horn, welches nicht geschwängert war und eine permeable Tube und sonstige Adnexa besass. Vom Halstheile dieses Hornes entsprang mit dünnem, solidem Stiele ein rudimentäres, geschwängertes linkes Horn in Gestalt einer kugligen Geschwulst, die mit der Vagina in gar keiner Kanal-Verbindung stand, sondern nur mit einer durchgängigen Tube und einem Ovarium, welches ein frisches Corpus luteum enthielt.

Es hatte somit die zur Schwangerschaft führende Ovulation im linken Ovarium stattgefunden, während das befruchtende Sperma, da ein Lumen in dem fibrösen Stiel des linken Uterus-Rudiments fehlte, offenbar durch die Vagina, das rechte Horn und die rechte Tube in die Bauchhöhle und

1) Gazette médicale de Strasbourg. 24. März 1860. No. 3. p. 33.
2) Monatsschr. f. Geburtsk. 1860. 15. Bd. p. 176.

von da zur linken Tube gelangt sein musste, eine Transmigration, die allerdings, den vorliegenden anatomischen Thatsachen gemäss, kaum geläugnet werden kann. (Vergl. Fall 45 u. 50.)

Fall 49. *H. Luschka* (Tübingen).

Uterus unicorn. sin. c. rudim. corn. dextr. gravido. Transmigratio extrauterina ovuli.[1])

Durch Dr. *Haaga* erhielt *L.* ein Präparat von der Leiche einer Frau, die schon zwei Mal normal geboren hatte und jetzt im dritten Monate der dritten Schwangerschaft an innerer Ruptur gestorben war.

Aeussere Genitalien und Vagina normal. Das linke Horn mündete mit normaler Portio vaginalis in die Scheide, war etwa um $^1/_3$ grösser, als sonst ein nach einigen Geburten rückgebildeter Uterus, seitlich nach links umgebogen, stark gewölbt. Die innere Fläche der Höhle zeigte an der Schleimhaut eine der Schwangerschaft adäquate höhere Lebensthätigkeit, aber nirgends die Spur von Einpflanzung eines Fötus. Die linke Tube war durchgängig und besass zwei Abdominalöffnungen. Im linken Ovarium befand sich ein ziemlich grosses Corpus luteum.

Mit der rechten Seite des linken Hornes hing durch einen abgeplatteten, bandartigen, gänzlich soliden Strang die enteneigrosse Höhle des rechten, rudimentären Hornes zusammen, welche an ihrem lateralen Umfange eine ihrer ganzen Höhe entsprechende Rissöffnung hatte. Die Höhle zeigte zottige Placenta-Reste, welche mit der Uterus-Substanz verwachsen waren. Vor der Rissöffnung lag ein zehnwöchentlicher Fötus, der mittels Nabelschnur mit der grösstentheils losgelösten Placenta zusammenhing. Die rechte Tube war permeabel und ging in die Höhle des rechten rudimentären Hornes über; das rechte Ovarium enthielt kein Corpus luteum verum.

Es musste in diesem Falle eine extra-uterine Ueberwanderung des Eies aus dem linken Ovarium in die rechte Tube und die Höhle des rechten, rudimentären Hornes stattgefunden haben, vielleicht — wie man annimmt — durch vorübergehende Coaptation des Endes der rechten Tube an dem Hilus ovarii sinistri.

Fall 50. *A. Rosenburger* (Basel).

Uterus unicornis sinister c. rudim. corn. dextr. part. excavato. Graviditas corn. dextr. Transmigratio extrauterina seminis.[2])

In der Nacht vom 5. zum 6. Mai 1851 starb im Hospital zu

1) Monatsschr. f. Geburtsk. 22. Bd. 1863. p. 31.

2) Ibidem. 19. Bd. p. 189.

Fürth eine 24jähr. Magd an einer intraperitonäalen Ruptur. Die Section ergab, dass die Vagina einfach war. In dieselbe mündete das linke Uterushorn, welches walzenförmig nach links umgebogen war, einen deutlich gefalteten Cervicalkanal, gut entwickelte, uneingerissene Portio vaginalis und eine entwickelte Decidua besass. Vom Ende des Hornes ging die „nur theilweise durchgängige" linke Tube ab. Das linke Ovarium war platt, oval und enthielt kein Corpus luteum.

Aus der rechten convexen Seite des linken Hornes entsprang das rechte rudimentäre Horn in der Höhe zwischen Muttermund und Tubeninsertion, ein plattes, solides, muskulöses Band, das am peripheren Ende einen kugelförmigen, eine Rissöffnung zeigenden Fruchtsack hatte. Ein in der Bauchhöhle liegender fünfmonatlicher Embryo hing durch eine magere Nabelschnur mit der noch in Utero befindlichen Placenta zusammen. Das Lumen der rechten Tube war auch „nur theilweise durchgängig". Das rechte Ovarium enthielt ein kirschgrosses Corpus luteum.

Die Entwickelung des zur Befruchtung gelangten Eies hatte hier im rechten Ovarium stattgefunden. Da nun aber das rechte Horn an seiner Insertion solid war, so ist keine andere Möglichkeit, als dass das Sperma durch das linke Horn und die linke Tube in die Bauchhöhle gelangte und, nach extra-uteriner Ueberwanderung, das aus dem rechten Ovarium ausgestossene Ei befruchtete, das sich nun durch die rechte Tube in die Höhle des rechten rudimentären Hornes begab und sich hier entwickelte. Die Angabe, dass beide Tuben nur theilweise durchgängig waren, ist daher auf Entzündungsprocesse post conceptionem zurückzuführen.

Fall 51. *Sprengell* (Göttingen).

Uterus unic. sin. c. rudim. corn. dextr. part. excavato.[1])

Rosine L. aus Elkshausen wurde am 17. Juli 1860 in das Ernst-August-Hospital zu Göttingen aufgenommen. Sie war 59 Jahre alt, seit 34 Jahren verheirathet und hatte drei Kinder geboren. Die früher stets normalen Menses cessirten seit zehn Jahren. Die Betreffende starb am 19. Juli an Carcinoma uteri. Die Vagina war einfach. Der Uterus war grösser als normal, der Fundus breit, in der Mitte seicht eingebuchtet und dem entsprechend innen durch ein Septum in zwei Höhlen getheilt, von denen die linke einem ausgebildeten Uterushorne, welches in die Vagina mündete, entsprach. Das linke Horn war von konischer Gestalt und mündete in eine normale Tube. Das rechte Horn war kleiner, hatte mit der Vagina keine Communication, da das Septum es nach unten zu

1) Deutsche Klinik. Berlin. 1860. Nr. 24.

abschloss. Nach oben hing es mit einer verkümmerten Tube und mit einem sehr atrophischen Ovarium zusammen.

Offenbar war hier der rechte *Müller*'sche Faden in seinem unteren Theile sehr frühzeitig wieder zu Grunde gegangen, während der obere Theil sich rudimentär fortentwickelte und zum Theil mit dem der anderen Seite verschmolz. Immerhin ist dieses Beispiel von Uterus unicornis mit grösstentheils ausgehöhltem rudimentärem Horne der anderen Seite darum ziemlich interessant, weil es deutlich zeigt, wie an ein und demselben Falle Bildungsanomalien aus verschiedenen Stadien der Entwickelung vereint sein können, die ein sehr unklares Bild abgeben würden, wenn man nicht genau den Gang der Entwickelung, bei Erklärung der Anomalien, im Auge behält. In der That würde, wenn dies stets geschähe, viel seltener eine vorliegende Missbildung nach dem ersten Eindrucke ungenau bezeichnet werden.

An Fällen von rudimentärem, aber ganz hohlem Nebenhorne eines Uterus unicornis liegen mir nur wenige vor, und zwar auch unter diesen zwei ziemlich fragliche nur im Citat. Ich lasse dieselben hier folgen:

Fall 52. *Day.*

Uterus unicornis sin. c. rudim. corn. sin. — Graviditas corn. sin.

Der Fall war, wie *Turner* nachweist[1]), von *Day* irrthümlich als Tubarschwangerschaft beschrieben.

Fall 53. *J. A. Stoltz* (Strassburg).

Uterus unicornis dexter cum rudim. corn. sin. — Graviditas corn. sin. — Defect. ren. sin. et dimid. sin. vesicae urin.[2])

Die Frau starb 1845 in der Strassburger Klinik. Leider liegt mir, in der citirten Abhandlung, eine nähere Beschreibung der Genitalien nicht vor, und ich kann mich daher nur darauf beschränken, zu erwähnen, dass die linke Niere fehlte, die linke Nebenniere jedoch vorhanden war. Die Harnblase war links in senkrechter Richtung abgeplattet, so dass die Wand ziemlich gerade aufstieg.

Ausgeprägter ist folgender Fall:

---

1) Edinb. Med. Journ. May 1866. p. 981.

2) Gaz. médic. de Strasb. 24. März. 1860. No. 3. p. 37.

Fall 54. *C. Birnbaum* (Köln).

Uterus unicornis sin. e. rudim. corn. dextr. excavato. — Graviditas corn. rudim.[1])

In der Sitzung der Gesellschaft für Geburtshülfe in Berlin vom 9. Juni 1863 theilte *B.* eine an der Lebenden gemachte Beobachtung mit, derzufolge er an einer im Sommer 1860 in die Kölner Gebäranstalt aufgenommenen Erstgeschwängerten während der letzten Wochen ihrer Schwangerschaft Folgendes wahrnahm:

Vagina und Portio vaginalis waren einfach. Dagegen ergab die Palpation, dass der zwischen erster und vierter Schädellage schwankende Fötus sich zu seinem grössten Theile in einem grossen, breiten, stark gewölbten linken Horne befand, während von der Funduswölbung desselben nach rechts und oben ein kleines, kugliges, deutlich abgeschnürtes rechtes Nebenhorn abging, in welchem sich nur zuweilen kleine Theile befanden, während es meist ganz leer war.

Das linke Horn hatte die Grösse eines 8 monatlichen, das rechte die eines 4 monatlichen schwangeren Uterus.

Bei der Geburt spannten sich beide Hörner unter den Wehen, und wirkten so von beiden Seiten nach abwärts schräg gegeneinander, was die Austreibung der Frucht erschwerte und Extraction mit der Zange nöthig machte. Die Placenta sass hauptsächlich im linken Horne, zu einem kleinen Theile aber auch im rechten Nebenhorne.

Obgleich man hierbei an Graviditas tubo-uterina denken konnte, so weist doch Birnbaum diese Annahme zurück. Nach seiner Ansicht ist eine so lange und völlige Entwickelung der Frucht in dem Uterin-Ende einer Tube sehr unwahrscheinlich; viel plausibler erscheint ihm die Auffassung, dass die kleine Kugel das rechte, verkümmerte Nebenhorn war und dass sich in ihm die Frucht grösstentheils und so lange entwickelte, bis ihre Grössenzunahme sie nöthigte, sich in das ohne Septum daneben liegende Haupthorn zu begeben.

Eine hieran sich wegen der Differential-Diagnose vielleicht am besten schliessende Beobachtung ist

Fall 55. *C. Birnbaum* (Köln).

Diverticulum uteri pathologicum.[2])

B. entband eine Person, die im Wochenbette starb und ein Divertikel in dem unteren Segmente des Uterus besass. Dasselbe war

1) Monatsschrift f. Geburtsk. 22. Bd. 6. Heft. Decbr. 1863.
2) Nach brieflicher Mittheilung.

nach vorn mit den Bauchdecken verlöthet und war offenbar pathologisches Product, aber bemerkenswerth wegen der in solchem Falle (bei Lebzeiten) leicht möglichen Verwechselungen mit Hemmungsgebilden.

Hatten wir es bis jetzt mit denjenigen Missbildungen des Genitalkanals zu thun, welche während der ersten Periode (1. bis 8. Woche) entstanden und eine Hemmung in der Uranlage oder in der Entwickelung beider resp. eines *Müller*'schen Fadens zur Ursache hatten, so müssen wir, bevor wir zu den Bildungshemmungen der zweiten Periode übergehen, noch diejenigen Anomalien anhangsweise erwähnen, welche einer bis zur achten Woche wirkenden Ursache ihr Entstehen verdanken. Es sind dies: 1) der Defect resp. die Verkümmerung und Entartung einer oder beider Nieren, sowie des dazu gehörigen Urachus und der betreffenden Harnblasenhälfte, eine Missbildung die mit Defect resp. Verkümmerung des Genitalstranges derselben Seite zuweilen einhergeht. Wir verweisen auf die Beispiele dieser Anomalie, welche die in *Kussmaul*'s Werk und verschiedene in diesem Aufsatze mitgetheilte Fälle darbieten und können den Beobachtungen nur die Vermuthung beifügen, dass zwischen den Uranlagen resp. der Fortentwickelung der Nieren und Genitalien ein gewisser Connex bestehen muss und dass erstere jedenfalls in einem Abhängigkeitsverhältniss von letzteren stehen, was man daraus entnehmen kann, dass diese Bildungshemmungen des uropoëtischen Systems weniger selbstständig, als im Verein mit Bildungshemmungen des Genitalsystems beobachtet werden.

2) Die Persistenz der Urnierengänge. Dieselben sollen in der siebenten und achten Woche, wo sie im Genitalstrange vor den *Müller*'schen Fäden herablaufen, beim Weibe gänzlich verkümmern. Persistiren sie beiderseits oder einerseits, so nennt man sie bekanntlich: „*Gartner*'sche Kanäle" und muss sie als ein der ersten Periode angehöriges Hemmungsgebilde bezeichnen. Ein solcher Fall ist z. B. der von *Köberlé*, welcher unten als Fall 72 erwähnt ist.

3) Fortentwickelung eines Theiles vom Ostium abdominale des *Müller*'schen Fadens (Fransenende der Tube) als *Morgagni*'sche Hydatide.

4) Angeborene primitive Atresie der Vagina.

Diese Art von Missbildungen muss jedenfalls an dieser Stelle ihre Besprechung finden, da die Ursache, welche das Zustandekommen einer solchen Anomalie begünstigt, wohl vor Abschluss der I. Periode (achte Embryonal-Woche) wirken muss. Die Aushöhlung der soliden Genital-Fäden durch Bildung des mit Cylinder-Epithel ausgekleideten Lumen, derzufolge jene Fäden zu zwei im Genitalstrange neben einander liegenden, mittels Septum getrennten Gängen werden, ist an jenem Zeitpunkte bereits bewirkt, so dass man schon von einer Anlage der Vaginal- und Uterin-Höhle reden kann. Findet nun diese Aushöhlung zum Theil in den unteren, oder mittleren Partien der bereits aneinander gelagerten Fäden ein Hinderniss, so ensteht, unbeschadet der Fortentwickelung der nicht von jenem Hinderniss betroffenen Theile, eine angeborene Canalisations-Hemmung, die man mit dem Namen der angeborenen primitiven Atresie bezeichnen darf. *Kussmaul* unterscheidet dieselbe [1]) von einer durch fötale Entzündungsprocesse erworbenen, also zwar angeborenen aber doch im Fötalzustande acquirirten, gewissermaassen consecutiven Atresie dadurch, dass im ersteren Falle eine ganz oder theilweise solide Doppelhörnigkeit der Uterus-Rudimente, im letzteren eine bereits einfach gewordene Gebärmutter das characteristische Unterscheidungszeichen für diese beiden Formen von Atresie bietet.

Da, wie wir weiter unten sehen werden und auch *Kussmaul* [2]) selbst sagt, die Verschmelzung der beiden *Müller*'schen Gänge und der Schwund des Septum zwei von einander ganz unabhängige Processe sind, so wird es wohl auch gestattet sein, bezüglich der Aushöhlung der ursprünglich soliden Stränge anzunehmen, dass dieselbe partiell und primitiv unterbleiben kann, ohne dass darum die normale Weiterentwickelung der nicht gestörten Strangtheile, nämlich die Verschmelzung der Hörner und der Schwund des Septum behindert zu sein braucht. Die Erfahrung lehrt, dass diese

1) l. c. pag. 36.
2) l. c. pag. 31.

letzteren sich völlig normal fortbilden können, selbst wenn andere Theile der *Müller*'schen Fäden eine Aushöhlung nicht erfahren haben. Man könnte demnach den von *Kussmaul* aufgestellten Unterschied zwischen angeborener primitiver und angeborener consecutiver Atresie wohl so definiren, dass man unter angeborener primitiver Atresie eine solche Bildungshemmung versteht, bei welcher die *Müller*'schen Fäden sich in der Masse verschmolzen, aber theilweise als solider Muskel- oder Bindegewebsstrang fortentwickelt haben, während unter angeborener consecutiver Atresie solche Bildungshemmung zu verstehen ist, bei welcher die gesammte Länge der *Müller*'schen Fäden bereits ausgehöhlt war, aber durch Entzündungsprocesse noch während des Fötallebens eine partielle Verlöthung des Lumens zu Stande kam. Diese Definition als natürlich und ungezwungen anzusehn, steht Nichts im Wege. Es liegt nun auf der Hand, dass die Fälle von primitiver Atresie alle möglichen Grade der Ausbildung in dem weiter entwickelten Theile der *Müller*'schen Gänge darbieten können, und dass z. B. neben Atresie der Vagina Formen wie Uterus bicornis septus, Uterus bicornis simplex, Uterus simplex septus etc. bestehen können, ohne dass diese betreffenden Fälle deshalb etwas Anderes wären, als Atresia vaginae congenita primitiva. Der verschiedene Grad in der Ausbildung des Uterus ist hier nur Product von neuen Bildungshemmungen, welche in späteren Fötal-Perioden zu anderweitigen Störungen führten. Zu den Fällen von consecutiver Atresie hingegen werden wir jener obigen Definition zufolge diejenigen rechnen, in denen mit Gewissheit anzunehmen ist, dass eine Entzündung und secundäre Verlöthung stattgefunden hat. Dass eine solche im Fötalleben eintreten kann, ist bekannt. Dass sie natürlich auch verschiedene grosse Strecken des Genitalkanals ergreifen kann, ist gleichfalls unzweifelhaft. Das Wahrscheinlichste ist jedoch, dass nur verhältnissmässig kleine Stücke des Kanals auf solche Weise wieder obliteriren und dass solche Fälle, in welchen man Narbengewebe findet, oder wo man abnorme, im natürlichen Entwickelungsgange nicht begründete Verklebungen wahrnimmt (z. B. des Vaginalseptum

mit einer Vaginalwand) oder wo man unweit von Verlöthungsstellen abnorme Communicationen beider Canalsysteme bemerkt, zu den erworbenen Atresien gehören. Meist ist, wie gesagt, bei letzteren die verschlossene Stelle kürzer, bei ersteren länger, wiewohl dies kein unbedingtes, sondern nur ein wahrscheinliches Unterscheidungsmerkmal bietet. Soviel ist jedoch mit ziemlicher Gewissheit zu sagen, dass diejenigen Atresien, in denen ein grösseres Stück des Genitalkanals ein solides Rudiment darstellt, primitiver Natur sind, selbst wenn dies Rudiment nur in geringen Spuren nachzuweisen ist. Sind solche nicht aufzufinden, und ist gleichwohl eine Störung der Canalisation vorhanden, so dass z. B. zwischen dem blind endenden Introitus vaginae und der gänzlich verschlossenen Uterushöhle durchaus kein — selbst rudimentärer — Zusammenhang besteht, so sind, meines Erachtens, solche Fälle überhaupt nicht als Atresie, sondern als Defect der Vagina aufzufassen und fallen diese in den Beginn der I. Periode. Es sind, wenn man logisch gehen will, demgemäss jene Fälle zu berichtigen, welche man so gemeinhin und oberflächlich als Atresien zu bezeichnen pflegt, und bei denen eine Spur von einem soliden Rudimente der betreffenden Kanalstelle durch die Untersuchung am Leichnam nicht aufgefunden worden ist. Man hat es hier mit Pseudo-Atresien, nämlich mit Defecten zu thun. Ebenso ist die Angabe einer Atresie bei der Lebenden mit Kritik und Vorsicht aufzunehmen und eigentlich nur in solchen Fällen mit Gewissheit, wo nachgewiesen ist, dass factisch ein solides, rudimentäres Verbindungsstück der aussen und innen hohlen Genitalwege vorhanden ist. Es bedarf kaum des Hinweises auf die praktische Wichtigkeit, welche eine klare Differentialdiagnose der Atresie und des Defectes für die Operation der Bildung einer künstlichen Vagina, der Punction einer Haematometra etc. hat, um es entschuldbar zu finden, wenn ich mich über diese Unterschiede hier etwas ausführlicher geäussert habe. Es mögen jetzt einige neuere Beobachtungen auf dem Gebiete der angeborenen primitiven Atresien folgen:

Fall 56. *J. Saexinger* (Prag).

Atresia vaginae congenita primitiva. — Haematometra. — Operation. — Heilung.[1])

Im Spätsommer 1865 wurde auf die gynäkologische Station des allgemeinen Krankenhauses zu Prag ein Mädchen aufgenommen, das an Atresie des Introitus vaginae und Haematometra litt. Man konnte jedoch (wie ich mich selbst überzeugt habe) den durch Menstrualblut ausgedehnten obern Theil der Vagina als wurstförmigen Schlauch fühlen, wenn man per rectum untersuchte. Am oberen Ende dieses Schlauchs sass birnartig die ebenfalls durch Menstrualblut etwas ausgedehnte Gebärmutter, die man oberhalb der Symphyse wahrnahm. — Die Urethra war durch Coitus so dilatirt, dass man mit zwei Fingern in die Blase gelangen konnte, ohne dass jedoch Incontinentia urinae vorhanden war.

Durch vorsichtiges Aufpräpariren des Vaginalrudiments, Punktion der Hämato-Kolpe und Einlegen von Blei-Bougies wurde die Atresie gehoben.

Fall 57. *L. Fürst* (Leipzig).

Atresia vaginae congenita primitiva. — Haematometra. Ureteres duplices. — Operation. — Tod durch jauchige Peritonitis.

Da dieser Fall bisher noch nicht veröffentlicht ist, so theile ich ihn mit Genehmigung des Directors der geburtshülflichen Klinik

Fig. 1.

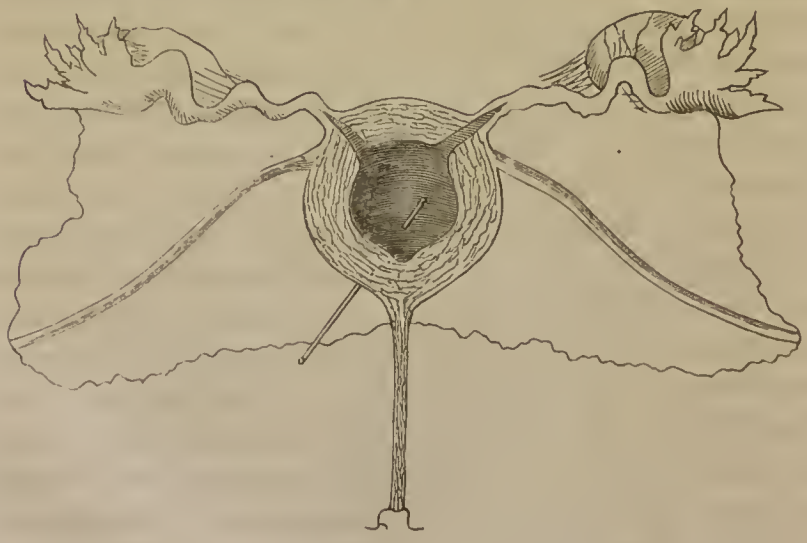

Herrn Hofr. *Credé*, aus den Protokollen und nach eigener Untersuchung des Präparats an dieser Stelle etwas ausführlicher mit und

1) Prager Vierteljahrsschrift. 1866. 1. Band. p. 100.

füge zugleich eine schematische Abbildung des Längs-Durchschnittes bei.

Emma K., Köchin aus Leipzig, 23 J. alt, wurde am 6. Nov. 1866 in die gynäkol. Klinik daselbst aufgenommen. Sie hatte seit dem 16. Jahre regelmässig alle vier Wochen Schmerzen im Becken und in der Kreuzbeingegend gehabt. Dieselben hatten, ohne dass eine Spur von Blut abgegangen wäre, anfangs nur einige Stunden gedauert, später jedoch eine Dauer bis zu acht Tagen angenommen und waren zugleich intensiver geworden. 1865 bereits hatte man ein Fehlen der Vagina und eine Haematometra diagnosticirt und die Person per rectum punktirt, ohne jedoch mit dem Troicart die Uterushöhle zu erreichen. Von dieser Zeit an war sie theils gar nicht, theils symptomatisch behandelt worden, bis sie sich durch die zunehmenden Schmerzen genöthigt sah, operative Hülfe zu suchen.

Man fand etwas kleine, schlaffe, sehr weiche Brüste. Die Warzenhöfe waren wenig pigmentirt, Papillen kaum vorhanden. Von den äusseren Genitalien waren der Mons veneris, die Pubes, die Labia majora, Clitoris und Urethra-Mündung normal. Dagegen waren die Labia minora nur in Gestalt kleiner Wülste vorhanden. An Stelle des Hymen fand sich eine ganz flache Vaginal-Einstülpung, die mit verdickter Schleimhaut ausgekleidet war und keine Spur einer Oeffnung erkennen liess. Durch Einführen des Katheters in die Blase und gleichzeitiges Einführen eines Fingers in das Rectum liess sich constatiren, dass in der dünnen Wand zwischen Instrument und Finger nur ein strangförmiges, solides, kein mit Menstrualblut angefülltes, hohles Rudiment der Vagina befindlich war. — Ueber der Symphyse liess sich eine Geschwulst wahrnehmen, die, zugleich vom Rectum aus betastet, Kindskopfgrösse zu haben schien.

Man musste also eine complete, angeborene, primitive Atresie der Vagina und eine Haematometra diagnosticiren.

Da unter diesen Umständen an Bildung einer künstlichen Vagina nicht zu denken war, wurde am 6. November der Uterus vom Rectum aus punktirt und $^1/_2$ Pfund dicke, syrupöse Masse entleert, die sich unter dem Mikroskope als Blut erwies. Die Kanüle blieb liegen. Am 7. November war die Zeit der Menstruation; man bemerkte an diesem Tage Zunahme der Schmerzen. Bis zum 10. November früh war das Befinden im Ganzen leidlich und die Medication beschränkte sich auf einige Gaben Calomel sowie auf innere und subcutane Anwendung von Morphium. Noch an demselben Tage trat Stomatitis ein. Am Tage nachher stellte sich ein kurzer Frost und erhöhter Schmerz ein (Chloroform). — Am 12. Mittags Schüttelfrost und Collaps. Am 13. früh wiederholter Collaps, Unruhe, Delirium, starker Leibschmerz. Gedämpfter Percussionston im linken Hypogastrium. (Opium-Clysma.) Den 14. November früh $^3/_4$7 Uhr Tod.

Die Section bestätigte vollkommen die Diagnose. An Stelle

der Vagina fand sich ein in der Richtung vom Scheideneingange nach dem Uterus zu laufender Strang zwischen Blase und Rectum. Derselbe war 12 Centimeter lang, dünn, platt, solid und bestand theils aus Bindegewebe, theils aus Längsmuskelfasern. An dieses Rudiment schloss sich in Gestalt einer Hohlkugel der in den äusseren Maassen 8,5 Centimeter lange, 7,5 Centimeter breite Uterus, dessen Wandungen fast überall 1,8 Centimeter dick waren und dessen Höhle etwa die Grösse einer Wallnuss besass. Von einer Portio vaginalis war nur eine geringe Andeutung vorhanden. Die Tuben und Ovarien zeigten eine ursprünglich normale Bildung; nur waren durch die Retention des Menstrualblutes die stark geschlängelten Tuben bis zur Dicke eines kleinen Fingers ausgedehnt. Die Nieren waren normal, gleich gross; jede derselben besass zwei Ureteren, so dass die Harnblase vier getrennte Harnleiter-Mündungen zeigte.

Im Uebrigen fand sich das Netz mit den darunter liegenden Dünndärmen und mit den Bauchdecken verwachsen; ebenso waren die Adnexa des Uterus untereinander und mit der Umgebung stark verwachsen. Im unteren, hinteren Theile der Bauchhöhle befand sich jauchig-eitrige Flüssigkeit, zwischen Uterusgrund und Blase eine hühnereigrosse, jauchige Höhle, die nicht nachweisbar mit einer Organhöhle zusammenhing, aber etwas Luft enthielt. — Sieben Centimeter über der Canalöffnung befand sich im Rectum die Punctionsöffnung, deren schwache Verlöthung sich durch die Sonde leicht wieder trennen liess. Der Punctionskanal führte durch die Pseudomembranen hindurch, welche den untersten Theil des *Douglas*'schen Raumes ausfüllten, drang an der unteren Hälfte des Uterus in dessen hintere Wand, und kam innen in der Mitte der Wand wieder zum Vorschein.

Der Fall gehört wegen seiner Klarheit wohl zu den für den Diagnostiker und Operateur besonders interessanten, weil er durch die Nekroskopie bestätigte, dass die Diagnose völlig correct war, die Indication zum operativen Einschreiten nicht anders gestellt werden konnte, und die Punktion per rectum in ganz passender Richtung den Uterus traf, leider aber wegen der lange vorhergegangenen, chronischen Entzündungsprocesse des Bauchfelles einen glücklichen Ausgang nicht mehr ermöglichte. Vielleicht dass die jauchige Höhle zwischen Uterusgrund und Blase von dem früheren Punctionsversuche herrührte und nun zu dem ungünstigen Verlaufe mit beitrug.

Fall 58. *F. Churchill* (Dublin).

Uterus septus. Atresia congen. primit. et haematometra un. lateris.[1])

Der zu Dublin beobachtete, nicht näher beschriebene Fall zeigte auf der Seite des offenen Uterus-Kanals normale Menstruation, auf der Seite des atresirten Retention des Menstrualblutes.

Fall 59. *R. Jones* (Carnarvon).

Uterus septus. Atresia congen. primitiva orif. ext. dextr. et haematometra dextr. lateris. — Tumor ovarialis dexter.[2])

Eine 17jährige Dame hatte seit 3—4 Jahren Molimina menstrualia, sowie unregelmässige, spärliche menses gehabt. *J.* fand am 11. Mai 1865 einen gespannten, elastischen Tumor, der von rechts her in die Vagina ragte und an welchem kein Orificium wahrzunehmen war. Eine Probepunction ergab dunkeln, dickflüssigen Inhalt, worauf sich durch Incision eine Pinte retinirtes Menstrualblut entleerte. Am 31. Mai starb die Kranke durch eine intraperitonaeale Ruptur. — Bei der Section stellte sich heraus, dass zwei getrennte Orificien in eine einfache Vagina mündeten. Das linke Uterushorn war normal und hatte im Cervix einen deutlichen Arbor vitae. Das rechte Orificium, an welchem sich noch Reste der künstlich geöffneten Membran befanden, führte in einen enorm ausgedehnten rechten Cervix, der dick, faltig und innen schwarz belegt war. Die Höhle des rechten Horns war gleichfalls stark vergrössert. Beide Tuben waren permeabel.

Das rechte Ovarium und Lig. ut. latum war zu einer Geschwulst umgewandelt, die durch Berstung den tödtlichen Erguss in die Beckenhöhle verursacht hatte.

Fall 60. *Maissonneuve* (Paris).

Atresia vaginae congenita primitiva. — Haematometra. — Operation. — Tod durch Peritonitis.[3])

Fräul. *R.*, 19. Jahre alt, wurde am 7. Februar 1863 in das Hôtel Dieu, Salle St. Paul, aufgenommen. Sie hatte seit dem 17. J. Molimina, aber keine Menstruation gehabt.

Die äusseren Genitalien waren normal. Dagegen war Atresie der Vagina vorhanden. Zwischen Vulva und Collum uteri befand sich fibröses Zellgewebe. Der Uterus war vier Mal grösser als normal, und bis drei Finger über der Symphyse als harter, rundlicher, beweglicher, nicht fluctuirender Tumor zu fühlen. Nach oben zu

---

1) Lancet, 11. Nov. 1865. p. 536.

2) British Medical Journal. 22. Juli 1865. p. 54.

3) *Le Fort*, Des vices de conformation etc. p. 169.

gingen beiderseits als rundliche, weniger harte Tumoren ziemlich hoch hinauf die durch Menstrualblut ausgedehnten Tuben ab.

Am 11. Febr. wurde von der Vulva aus mit Troicart punctirt, worauf sich nach Dilatation mit dem Lithotome doublé, ca. 300 Grms. bräunlich-rothes Menstrualblut entleerten. Am 17. Febr. starb die Betreffende an Peritonitis.

Wohl zu bemerken, war in diesen Fällen die rudimentäre Anlage des Genitalkanals, trotz der „Atelectase" desselben, nicht zu läugnen, so dass man über diese Formen nicht in Zweifel sein kann. Um den Unterschied von der consecutiven Atresie klarer hinzustellen, theilen wir hier nun auch einige Fälle dieser Gattung mit, obgleich dieselben, streng genommen, jedenfalls erst späteren Perioden entstammen:

Fall 61. *J. Holst* (Dorpat).

Uterus bicornis septus. — Atresia congenita consecutiva orif. ext. corn. dextr. — Haematometra corn. dextri. — Operation. — Tod durch periuterine Bindegewebs-Entzündung. [1])

Eva P., 42 Jahr alt, war im 27. Jahre unter Beschwerden zum ersten Male menstruirt. Seit der Zeit unregelmässige, sparsame Menstruation und Schmerz in der rechten Leistengegend.

Die äusseren Genitalien waren normal, ebenso die Vagina. Im Scheidengewölbe rechts ein halbkuglig herabragender, fluctuirender Tumor, links an einer kaum angedeuteten Portio vaginalis ein kleiner, enger Muttermund. Durch den Canalis cervicalis liess sich die Sonde $2\frac{1}{2}''$ tief in das linke Horn einführen. Der Tumor (das rechte Horn) reichte bis 3″ über die rechte Schamfuge cylinderförmig hinauf, war derb, fest abgerundet, und hatte an seinem oberen Ende einen kleineren, eigrossen Tumor aufsitzen (die erweiterte Tube). Zwischen beiden Hörnern eine $\frac{3}{4}''$ lange Mittelparthie. 17 Tage nach Punction des Tumor und Entleerung des retinirten Menstrualblutes erfolgte der Tod.

Fall 62. *C. Rokitansky* (Wien).

Uterus bicornis septus. — Atresia cong. consec. orif. ext. corn. dextr. — Haematometr. corn. dextr. — Defectus ren. dextr. [2])

Ein Frauenzimmer starb, 24 Jahre alt, an Dilatation des Herzens. Sie hatte nie Menstruation gehabt. Bei der Section ergab

---

1) *Holst*, Beitr. I. S. 63.

2) Wiener Zeitschr. N. F. II. 33. 1859; *Schmidt*'s Jahrb. 1859. p. 180. Bd. 104.

sich, dass in die einfache Vagina nur ein linkes, konisches, schlankes Uterushorn mit unbedeutender, papillenartiger Vaginalportion mündete, während das rechte Uterushorn keine Einmündung ins Scheidengewölbe zeigte, sondern sich in Gestalt eines dünnwandigen, ausgedehnten Tumor in dasselbe hineinwölbte, welcher eine colloidartige, bräunliche Masse enthielt, und an der Innenfläche seines Cervicaltheiles reichliche Narbenbildung zeigte. Die rechte Niere fehlte, die linke war halb so gross wie normal.

Trotz des Defectes der rechten Niere ist hier doch eine consecutive Verlöthung des rechten Muttermundes kaum anzuzweifeln.

Fall 63. *C. Rokitansky* (Wien).

Uterus bicornis septus. — Atresia cong. consecutiva orif. ext. corn. sin. — Haematometra corn. sin. — Perforatio consecutiva septi.[1])

Eine 22 Jahre alte Frauensperson wurde am 30. December 1858 ins allgemeine Krankenhaus zu Wien aufgenommen. Sie gab an, vor zwei Jahren einen Sturz in einen Keller erlitten zu haben, worauf die Menses ein Jahr lang ausgeblieben seien. Dieselben waren dann wiedergekehrt, hatten aber bald einem zeitweiligen, jauchigen Abgange Platz gemacht. Unter Zunahme des letzteren, Schmerzen, Frostanfällen und zeitweiligem Eintritte irregulärer Menses trat am 10. Juli 1860 der Tod ein.

Die Section ergab einfache Vagina, in welche rechts mit normaler Portio vaginalis das rechte Uterushorn mündete. Links von der Portio vaginalis ragte eine fluctuirende Geschwulst, an der weder ein Scheidentheil noch ein Orificium zu bemerken war, in das Scheidengewölbe. Es war dies das durch retinirtes, verjauchtes Menstrualblut ausgedehnte linke Collum, welches an seiner Innenfläche zahlreiche vernarbte Erosionen, und zugleich eine nach dem rechten Collum führende Perforations-Oeffnung im Septum zeigte. Das linke Horn war ausgedehnt, die Tube gewulstet und das Ovarium dieser Seite zu einem Jaucheheerd umgewandelt.

Fall 64. *C. Rokitansky* (Wien).

Uterus bicornis septus. — Vagina partim septa. — Atresia vaginae dextrae congenita consecutiva. — Defectus ren. dextr.[2])

Ein 15jähriges, nicht menstruirtes Mädchen starb im Wiener allgemeinen Krankenhause an Phthisis. Die Section ergab einen

1) Zeitschr. d. k. k. Ges. d. Aerzte z. Wien. 16. Bd. N. F. III. No. 31. 30. Juli 1860.

2) Wiener Zeitschr. N. F. II. 33. 1859.

Uterus bicornis septus, dessen beide Hörner schlank, spindelförmig, sehr zart (Uterus infantilis?) waren und unter einem stumpfen Winkel in der Gegend der Orificia interna zusammentraten. Von dieser fundusartigen Commissur ging ein Septum herab, welches sich bis an das äussere Drittel der Vagina erstreckte, und sich dann an die rechte äussere Vaginalwand anschloss, sodass dadurch eine völlige Atresie des rechten Genitalkanals herbeigeführt war, und man beim Eingehen in die Vagina von aussen nur auf eine einfache Scheide mit einfacher Portio vaginalis kam. Die (linke) Vagina war weit, gerunzelt, mit Hymen versehen, die rechte eng, glatt. Tuben und Ovarien waren normal. — Die rechte Niere fehlte; die linke war grösser als gewöhnlich.

Obgleich das Fehlen der rechten Niere hier eher an eine primitive Atresie denken lässt, und Spuren von Entzündung nicht erwähnt sind, ist es mir doch wahrscheinlicher, dass das Verwachsen des Septum mit der rechten äusseren Vaginalwand pathologisches Product eines fötalen Entzündungsprocesses gewesen sein mag, da mir eine derartige einseitige Anlöthung des Septum im normalen Entwickelungsgange der Genitalkanäle keine rechte Begründung zu besitzen scheint.

Wenn wir jetzt zur Betrachtung der in der II. und III. Periode entstehenden Hemmungsgebilde übergehen, müssen wir uns nochmals kurz vergegenwärtigen, dass bei normaler Entwickelung am Schlusse der II. Periode (12. Woche) das Septum ganz geschwunden sein muss, und zu dieser Zeit die Hörner auch äusserlich theilweise vereinigt sind, während sich der Schluss der III. Periode (20. Woche) dadurch characterisirt, dass auch die äussere Verschmelzung der Uterushörner jetzt vollendet ist. Trotzdem aber diese beiden Perioden in ihren Endpunkten scharf markirt sind, ist es doch nicht gut möglich, sie gesondert zu betrachten, weil, wie wir schon oben andeuteten, diese beiden Processe der äusseren Verschmelzung der Körper und inneren Verschmelzung der Hohlräume ziemlich unabhängig von einander verlaufen, und der erste Vorgang bis zur Stufe der höchsten Vollendung gelangen kann, während der letztere auf der Stufe des unvollkommensten Fortschritts verbleibt und umgekehrt. Ich fasse daher die

II. Periode (8.—12. Woche)

als die, in welcher die

Hemmung im völligen Schwunde des Septum

ihr Entstehen findet, und die

III. Periode (12.—20. Woche)

als die, in der die

Hemmung in der völligen äusseren Verschmelzung der Uterushörner

zu Stande kommt, bei meiner Betrachtung in so weit zusammen, als ich als Grundlage zu meiner ferneren Eintheilung die wesentlichsten äusseren Gestaltveränderungen des Uterus während dieser zwei Perioden annehme, und auf Grund dieser äusseren Gestaltsveränderungen, dann die Verhältnisse des inneren Hohlraums, resp. die Rückbildungsverhältnisse des Septum als Unterarten hinstelle.

Was zunächst die äusseren Verhältnisse betrifft, so begegnen uns, vom Schlusse der I. Periode an, wo die unteren Theile der *Müller*'schen Gänge im Genitalstrange nebeneinanderherlaufen und die Basis der zweihörnigen Gestalt abgeben, bis zum Schlusse der III. Periode, wo die Uterus-Theile der *Müller*'schen Gänge völlig zu einem Ganzen verschmolzen sind, 4 Typen, die wir wenigstens als ziemlich feststehend betrachten können, nämlich:

1. Typus. Uterus bicornis. (Ende der II. Periode.)
2. Typus. Uterus introrsum arcuatus.
3. Typus. Uterus planifundalis.
4. Typus. Uterus foras arcuatus. (Ende der III. Periode.)

Diese Typen können nun bezüglich der inneren Gestaltsveränderungen, nämlich des durch Uterus und Vagina sich erstreckenden Septum verschiedene Modificationen zeigen, je nachdem das Septum gar nicht, oder unvollkommen, oder vollkommen geschwunden ist. Man ist demnach veranlasst, Modificationen der Hemmung in Rückbildung des Septum anzunehmen. Hierbei hat man zu berücksichtigen, dass dasselbe zuerst vom unteren Drittel des Ge-

nitalstranges aus nach oben zu, gegen Ende der II. Periode aber von derselben Stelle aus nach unten zu schwindet. Es entspricht diese Stelle dem Orificium externum uteri. Die Modificationen würden daher etwa so anzuordnen sein:

Modificationen des Uterus-Septum:

1. Ut. septus. (Anfang der 8. Woche.)
2. Ut. partim septus.
3. Ut. simplex.

Modificationen des Vaginal-Septum:

1. Vagina septa.
2. Vagina partim septa.
3. Vagina simplex. (Ende der 12. Woche.)

Der Schwund des Septum in Uterus und Vagina soll regulärer Weise in diesen vier Wochen vollendet sein. Auch hier haben wir es aber noch mit zwei gesonderten Vorgängen zu thun, die, unabhängig von einander, ganz verschiedene Grade erreichen und sich auf die mannigfachste Art combiniren können. Immer aber wird es, wenn man diese so einfache Eintheilung festhält, jedem leicht möglich sein, die zur Beobachtung kommenden Formen von Hemmungsgebilden der II. und III. Periode nicht nur an richtiger Stelle im Systeme unterzubringen, sondern auch die Zeit sofort anzugeben, in welcher die hemmende Ursache eingewirkt haben muss. Es war keine Sucht, zu den zahlreichen Nomenclaturen neue zu schaffen, sondern die Ueberzeugung, dass diese geringen Neuerungen die Orientirung wesentlich vereinfachen, wenn ich mir erlaubte, in dieser Hinsicht Bezeichnungen vorzuschlagen, welche nicht gewohnten Bildern aus dem täglichen Leben, oder sonstigen Begriffen von elastischer Dehnbarkeit entsprechen, sondern in einer, wenngleich anscheinend trockenen, in Wirklichkeit doch allgemein verständlichen und nicht misszudeutenden Weise genau sagen, was man bezeichnet wissen möchte. Es kam dabei natürlich nicht gerade auf die von mir gewählten Bezeichnungen an; da mir dieselben aber das Recht grösster Kürze und Einfachheit für sich zu haben schienen, so glaubte ich sie wählen zu müssen, und that

dies um so lieber, als ich einsah, dass man damit vollständig auskommt und dass sich, wenn sich diese Eintheilung bewährt, vielleicht Mancher damit vertraut machen würde.

Zwischen den obigen Modificationen des Uterusseptum und den Modificationen des Vaginalseptum lassen sich nun neun Combinationen aufstellen, und man kann nach dem sehr einfachen Schema auf diese Art die verschiedensten Formen von Bildungshemmung theoretisch construiren. Fast für jede dieser neun Combinationen finden sich Beispiele, und es giebt keinen beobachteten Fall, der sich nicht unter eine von diesen Combinationen stellen liess, wenngleich innerhalb einer solchen noch immer einige geringere, unwesentliche Unterarten —man könnte sagen Spielarten — möglich sind.

Wie wir sahen, kamen die Combinationen folgermaassen zu Stande:

		Modificationen des Uterus-Septum.		
	Combination Nr. ↘	1. Modificat. Ut. septus.	2. Modificat. Ut. partim sept.	3. Modificat, Ut. simplex.
Modificationen des Vaginal-septum.	1. Modification. Vag. septa.	1	4	7
	2. Modification. Vag. partim septa.	2	5	8
	3. Modification. Vag. simplex.	3	6	9

Wir haben hier in der ersten Combination die stärkste Bildungshemmung (Ut. et vagina septa), in der achten (Uterus simplex, vag. partim septa) die geringste Bildungshemmung vor uns, während die neunte Combination den völlig normalen inneren Zustand des Uterus und der Vagina bezeichnet. Die Combinationen lassen wir vorläufig bei dieser Numerirung, da wir den Augenblick noch nicht genauer kennen, in welchem das Septum im unteren Drittel der Genitalkanäle (Vagina) schwindet, und weil wir daher auch die Modification des Uterusseptum noch nicht kennen, welche jenem Augenblicke entspricht. — Diese neun Combinationen der Verhältnisse des Septum treten nun wieder mit den vier

von uns angenommenen Typen der äusseren Uterusformation in folgende Doppel-Combinationen zusammen:

Doppelcombination No. ↘	1. Typus. Ut. bicornis.	2. Typus. Ut. intr. arcuat.	3. Typus. Ut. planifundal.	4. Typus. Ut. foras arcuat.
1. Combination. Ut. septus. Vag. septa.	1	10	19	28
2. Combination. Ut. septus. Vag. partim septa.	2	11	20	29
3. Combination. Ut. septus. Vag. simplex.	3	12	21	30
4. Combination. Ut. partim septus. Vag. septa.	4	13	22	31
5. Combination. Ut. partim septus. Vag. partim septa.	5	14	23	32
6. Combination. Ut. partim septus. Vag. simplex.	6	15	24	33
7. Combination. Ut. simplex. Vag. septa.	7	16	25	34
8. Combination. Ut. simplex. Vag. part. septa.	8	17	26	35
9. Combination. Ut. simplex. Vag. simplex.	9	18	27	36

Auch hier wieder erscheint natürlich die erste Doppelcombination, nämlich die Verbindung des Ut. bicornis mit der ersten Combination als die stärkste, die 35. Doppelcombination, nämlich die des Uterus foras arcuatus mit der achten Combination als die schwächste Bildungshemmung, während die Verbindung des vierten Typus mit der neunten Combination (36. Doppelcombination) den völligen innen und aussen normalen Zustand des Uterus und der Vagina repräsentirt.

Gehen wir nun zur Betrachtung der einzelnen Fälle selbst über, so können wir zunächst für die

1. Doppel-Combinaton: Uterus bicornis septus, vagina septa einige Beispiele aus der neueren Literatur beibringen.

Fall 65. *A. R. Simpson* (Edinburgh).

Uterus bicornis septus. Vagina septa. [1])

Der Fall wurde in der Sitzung der Obstetric. Soc. of Edinb. vom 23. December 1863 mitgetheilt, und betraf ein 22jähr. Frauenzimmer, welches im 18. Jahre zum ersten Male menstruirt hatte. Die Menstruation blieb stets unregelmässig und selten. *S.* vermuthete wegen Kleinheit und Flachheit des Collum, sowie wegen Kürze des Cavum uteri einen Uterus infantilis und führte ein intrauterines galvanisches Stiel-Pessarium ein, welches nach sieben Tagen Menstruation veranlasste. Als *S.* zu dieser Zeit den Finger wieder einführte, fand er Vagina und Uterus leer, fühlte aber das harte Pessarium durch die linke Vaginalwand. Eine genauere Untersuchung ergab nun zwei völlig getrennte Vaginae, deren jede ein Orif. uteri aufnahm. In den rechten Uterus liess sich die Sonde etwas tiefer einführen, als in den linken; auch bog sie sich in ersterem stärker nach aussen.

Fall 66. *Laaser* (Memel).

Uterus bicornis septus, vagina septa. Rudimentäre Bildung des einen Hornes. [2])

Von einer Dame, die seit mehreren Jahren verheirathet aber kinderlos war, wurde *L.* zu Rathe gezogen. Die Frau hatte eine durch ein Septum in zwei Kanäle völlig getrennte Vagina. Der eine Kanal war weit (durch Coitus); in denselben mündete eine rudimentäre Vaginalportion ohne Orif. ext. uteri. Der andere Kanal war eng; in diesen mündete eine vollkommen normal und gut entwickelte Portio vaginalis. — Die Exploratio per anum machte es wahrscheinlich, dass ein Uterus bicorn. bestand. — Das Vaginalseptum wurde gespalten.

Fall 67. *Gallard* (Paris).

Uterus bicornis septus, vagina septa. [3])

Einer Mittheilung in der Société médicale de l'Elysée zufolge nahm *G.* in das Hôpital de la Pitié eine Frau auf, die einige 20 J. alt war, niemals schwanger gewesen war, in dem 19. Jahre zum ersten Male menstruirt hatte und jetzt an Menstruations-Beschwerden litt. Die äusseren Genitalien waren normal. Die Vagina war völlig durch ein Septum getrennt; in jedes Scheidengewölbe mündete eine Portio vaginalis mit einem etwas nach dem Septum ge-

1) Edinb. Med. Journ. April 1864. p. 958.

2) Mitgeth. in d. 3. Sitzg. d. 39. Vers. deutscher Naturforscher u. Aerzte in Giessen, am 21. Sept. 1864. — Monatsschr. f. Geburtsk. Bd. 24. Heft 6. p. 441.

3) L'union médicale. 25. Nov. 1865. p. 365.

richteten Muttermunde. Die Untersuchung durch die Bauchdecken „ergab das Gefühl von doppeltem Uterus".

Fall 68. *Freund* (Breslau).

Uterus bicornis septus. Vagina septa.[1])

Bei einer Kreissenden wollte *F.* die Zange anlegen, fand aber dabei keinen Kindeskopf, da er in das falsche Horn gerathen war. Die Extraction bot übrigens keine Schwierigkeiten.

Fall 69. *C. Rokitansky* (Wien).

Uterus bicornis septus. — Vagina septa.[2]) Stenosis vaginae sin. — Defectus ren. sin.

Bei einer im Jahre 1852 in der Wiener Irrenanstalt verstorbenen 24jährigen Frau fand *R.* die oben bezeichnete Anomalie. Beide Hörner waren durch eine fundusartige Commissur oberhalb des Orif. intern. verbunden. Von dieser Commissur ging das Septum durch die Cervicalkanäle bis dicht an den Scheideneingang, wo es sich in die Columna rugarum verlor, und zugleich der linken äusseren Vaginalwand dicht angelegt hatte, so dass die linke Vagina sich nur mit einer sehr kleinen Oeffnung nach aussen mündete.

Fall 70. *Greenhalgh* (London).

Uterus bicornis septus; vagina septa. Atresia vaginae dextrae.[3])

Das betreffende Präparat, welches von einer während der Wehen im neunten Schwangerschaftsmonate verstorbenen Frau herrührt, befindet sich in der Sammlung des College of Surgeons.

Die äusseren Genitalien sind normal. — Das Vestibulum vaginae wird in der Mitte durch ein vertikales Septum in zwei seitliche Hälften getheilt; das Septum geht nach dem Scheidengewölbe zu, legt sich aber noch vor der Gegend der Orificia externa derart an die linke äussere Vaginalwand an, dass die linke Vagina da durch blindsackartig geschlossen wird. Einen Zoll vor dem hinteren Ende des Septum ist eine Fissur, durch welche dennoch die rechte, gewissermaassen atresirte Vagina mit der linken communicirt. Die rechte Vagina erweitert sich nach hinten zu und nimmt beide Orificia uteri auf. Die Uterushöhlen sind getrennt, mit Ausnahme des unteren Halstheiles, wo sie sich unter spitzem Winkel vereinigen. Der rechte Uterus enthält einen vollkommen entwickelten Fötus, der linke ist normal.

Letzterer Fall gehört, streng genommen, zur fünften

---

1) Wiener Medic. Presse. 18. März 1866.

2) Wiener Zeitschr. N. F. II. 33. 1859.

3) Lancet. 11. Nov. 1865. p. 536.

Doppel-Combination, da sowohl Uterus als Vagina in kleinen Strecken nicht getrennt waren. Da er aber wegen der zwei Punkte, an denen der Schwund des Septum im Beginne, so zu sagen, unterdrückt wurde, besonderes Interesse gewährte, und überdem ein schönes Pendant zum vorigen Falle bot, in welchem die eine Vagina sich nach unten verengert, so glaubte ich ihn am besten hier anzuführen.

Von der

2. Doppel-Combination: Uterus bicornis septus, vagina partim septa liegt folgendes Beispiel vor:

Fall 71. *J. Struthers* (Edinburgh).

Uterus bicornis septus; vagina partim septa. Lig. recto-vaginale. [1])

Der betreffende Fall kam im Sommer 1860 zur Beobachtung. Die äussere Hälfte der Vagina enthielt Reste eines rupturirten, mit Schleimhaut überzogenen Septum in Gestalt faltenartiger Prominenzen; die innere (Uterus-) Hälfte der Vagina zeigte in der vorderen und hinteren Medianlinie nur eine submucöse Verdickung. Das Collum und der äussere Muttermund waren einfach; ein Stück innerhalb desselben begann jedoch schon die Zweitheilung in getrennte Uterushörner. Uebrigens zeigte auch das Collum in der Medianlinie eine schwache Einkerbung, so dass man — ziemlich ohne Fehler — vom Uterus bicornis septus sprechen konnte. Die Hörner waren, von der Tubenmündung bis zur Commissur, je 2″ lang; die Entfernung der beiden Fundus von einander betrug $2^1/_2$″.

Tuben, Ovarien und Ligg. rotunda normal. Sehr deutlich war die Recto-vaginal-Falte des Peritonäum ausgebildet, welche an dem oberen Ende der Commissur, dreieckig auf die Hörner sich verbreiternd, inserirte. Eine Fortsetzung des Ligaments nach der Harnblase zu war nicht vorhanden.

Ein Fall, der mir nur in Skizze vorliegt, über den ich daher nichts völlig Authentisches mittheilen kann, ist

Fall 72. *E. Köberlé* (Strassburg).

Uterus bicornis septus. Vag. partim septa. — Persistentia canal. Gartneri dextr. [2])

Der Fall zeigt einen Uterus bicornis, dessen Hörner etwa in der Mitte ihres Verlaufes unter stumpfem Winkel zusammenstossen und bis zum Orif. ext., durch ein Septum geschieden, neben ein-

1) Edinb. Medic. Journ. Aug. 1860. p. 145.

2) Nach mündl. Mittheilung von Prof. *Hennig* (Leipzig), welchem das betreffende Präparat im Sommer 1858 von *Köberlé* gezeigt wurde.

ander herlaufen. Während jedoch das linke Horn mit einem normal gestalteten Halstheile in die Vagina mündet, geht von der rechten Seite des Uterusseptum bis zur Mitte der Vagina noch eine, sich der rechten äusseren Vaginalwand dicht anlegende Fortsetzung des Septum, gewissermaassen eine rechte Vagina. In diesen engen Kanal mündet, ohne Andeutung eines Halstheils das rechte Horn. In der Substanz der äusseren Wand des rechten Hornes und der rechten Vagina befindet sich ausserdem ein von der Commissur beider Hörner bis zum unteren Ende des Vaginal-Septum reichender enger Kanal, der sich unten erweitert, umbiegt und wieder bis zur Höhe des Orif. ext. ut. sin. zurückbegiebt. Dieser Kanal ist allseitig geschlossen und offenbar als Persistenz des rechten Urnierenganges anzusehen.

Von der 3. Doppel-Combination: Uterus bicornis septus, Vagina simplex liessen sich folgende Beispiele erwähnen:

Fall 73. *Faye* und *Winge* (Christiania).

Uterus bicornis septus. Vagina simplex. — Graviditas corn. sin. — Linksseitige Tubo-Uterincyste mit Perforation. Ruptur des linken Uterushalses. Retention und Schwund (?) der Placenta. Peritonitis. Tod.[1])

Am 17. Februar 1861 wurde eine $39^1/_2$ Jahre alte Frau in die Entbindungsanstalt zu Christiania aufgenommen. Sie war schon 1839 wegen einer linksseitigen Geschwulst im Becken behandelt worden, hatte 1856 ein ausgetragenes Kind geboren, welches nach der Geburt starb. 1861 hatte sie abermals ein reifes, aber faultodtes Kind geboren. „Die Placenta war nicht entfernt worden, da der hinzugerufene Arzt *J.* zwar die Nabelschnur unbeschädigt vorfand, aber wegen Contraction des Muttermundes nicht bis zur Placenta verfolgen konnte. Während des Wochenbettes mehrfach putrider Ausfluss; am dritten Tage Abfallen der Nabelschnur".

17 Tage nach der Entbindung Aufnahme in die Anstalt wegen Peritonitis. — Nach links hinten bemerkte man eine in's kleine Becken herabreichende, fluctuirende Geschwulst, die am unteren Ende eine, dem Orif. ut. ext. ähnliche Ringwulst besass. Man öffnete die Geschwulst und entleerte jauchigen Inhalt; allein nach drei Tagen trat Tod durch Peritonitis ein.

Man fand bei der Section drei Cysten (eine im unteren Theile des Netzes, eine mit der linken Tube und dem linken Horne zusammenhängend und eine zwischen Uterushals und Blase befindlich). Ausserdem fand sich bei einfacher Vagina ein doppelhör-

---

1) In *Schmidt*'s Jahrb. 1862. Bd. 114. Heft 1, S. 56, aus Norsk Magaz. XV. 7. p. 593. 1861.

niger Uterus, der mit zwei gesonderten Orificien in die Vagina mündete und in seinem unteren Theile durch ein einfaches Septum getrennt war.

Das rechte Horn hatte eine dreieckige Höhle und kein ausgebildetes Collum, sondern nur einen kurzen, umgekehrt trichterförmigen Halstheil mit eingerissenen Orificien. Die rechte Tube mündete nach längerem Verlaufe durch den Fundus am inneren Winkel der Höhle des Hornes; sie war durchgängig und ebenso wie das rechte Ovarium normal. Schleimhaut glatt, decidua-ähnlich. Das linke Horn war grösser, äusserlich cylindrisch, innen sanduhrförmig mit einer dem inneren Muttermunde entsprechenden Einschnürung. Die untere Höhle (Collum des linken Hornes) mündete tiefer als das rechte Horn mit dem von einer (eingeschnittenen) Ringwulst umgebenen Orif. ext. in die Vagina. Zwischen der Ringwulst und dem Scheidengewölbe befand sich nach rechts zu eine Ruptur, durch die man in das unter der Plica Douglasii befindliche Bindegewebe gelangte. In die obere Höhle mündete die linke Tube, welche eine perforirte Cyste enthielt. — Schleimhaut injicirt, geschwollen, mit decidua-ähnlichen Membran-Resten bedeckt. Zahlreiche, stark injicirte, zottige Prominenzen fanden sich im linken Halstheile des linken Hornes; es waren Papillen mit capillären Gefässschlingen und gut erhaltenem Epithel. (Oben Cylinder- unten Pflasterepithel). Offenbar war das linke Horn Sitz der Schwangerschaft gewesen, die sich mit einer linken, perforirten Tubo-Uterincyste complicirte. Ob die oben geschilderte Beschaffenheit der Schleimhaut im linken Horne mit dem Verschwinden der retinirten Placenta im Zusammenhange steht, resp. in welchem, wage ich nicht zu entscheiden.

Fall 74. *J. Baart de la Faille* (Groningen).

Uterus bicornis septus, vagina simplex. Neun Schwangerschaften. Puerperalfieber. Tod.[1])

Johanna V. wurde am 26. November 1849 zum neunten Male entbunden, nachdem drei vorhergegangene Schwangerschaften normal verlaufen waren, von den übrigen aber zwei Abort, eine künstliche Lösung der Placenta, eine Mola carnosa mit Atresia orificii uteri und eine Prolapsus vaginae mit Abscess im Fornix vaginae darboten, also 5 zum grössten Theile anomal verlaufen waren. Die Wöchnerin verschied am 5. December 1849 an Puerperalfieber. Es fand sich bei einfacher Vagina ein doppelhörniger Uterus, dessen beide Hälften in der Höhe der Ostia interna sich äusserlich vereinigten, innen aber durch ein bis in das Scheidengewölbe reichen-

1) *J. B. de la F.*, Akademisch Proefschrift over anomale dubelvormen van den canalis genitalis femininus etc. Groeningen. 1863. pag. 62.

pes Septum getrennt waren, so dass sie mit zwei gesonderten Orificien in die Vagina mündeten. Das Ostium ext. sin. des linken Hornes war hypertrophisch und ging ohne scharfe Angabe einer Portio vaginalis in die Vagina über, wo auch am rechten Halstheile des Uterus eine deutliche Portio vaginalis nicht zu sehen war.

Die linke Uterushöhle zeigte deutliche Spuren der vorhergegangenen Schwangerschaft. Im obersten Theile des Septum uteri befand sich eine kleine Communications-Oeffnung beider Halstheile. Die Tuben und das rechte Ovarium waren normal. Das linke enthielt eine Cyste mit Fett, Knochenlamellen, Zähnen und Haaren.

Fall 75. *Horand* (Lyon).

Uterus bicornis partim septus, Vagina simplex. — Ligamentum recto-vesicale.[1])

Jeanne B., 34 Jahre alt, wurde am 25. Januar 1863 in das Hôtel Dieu zu Lyon aufgenommen. Seit dem 16. Jahre war sie regelmässig menstruirt, jetzt aber, seit $7^1/_2$ Monaten schwanger. Sie hatte bereits drei Mal normal und leicht geboren. Der Uterusgrund reichte bis über den Nabel. Die Kindesbewegungen waren besonders rechts, die Fötalherztöne besonders links deutlich. Zugleich fand sich Anämie, rechtsseitige Bronchitis und linksseitige alte Pleuritis. Am 4. Februar wurde die Patientin schnell und leicht von einem achtmonatlichen Kinde entbunden, das am 17. Februar starb. Die Placenta folgte leicht. Die Patientin starb am 23. Februar an Schwäche.

Bei der Section zeigten die äusseren Genitalien keine Anomalie. Die Vagina war einfach. Die Vaginal-Portion zeigte zwar die Spuren der vorhergegangenen Geburt, war aber ebenfalls einfach. Ebenso das Orif. ut. externum. Das Collum war zwei Centimeter lang. In der Gegend des Orif. ut. internum begann ein Septum, wodurch zwei in einem Winkel von 45° zusammenstossende Hörner von einander getrennt waren. Das rechte war wesentlich grösser als das linke, und zeigte die Spuren der letzten Schwangerschaft. Jedes Uterushorn besass eine Tube, ein Ovarium und ein Lig. rotundum, an denen nichts Anomales bemerkt werden konnte. Zu erwähnen ist noch, dass in diesem Falle ein Ligam. recto-vesicale vorhanden war.

Von der 4. Doppel-Combination (Uterus bicornis partim septus, vagina septa) steht mir kein Beispiel zu Gebote; hingegen ein recht interessantes von der:

5. Doppel-Combination: Uterus bicornis partim septus, vagina partim septa.

---

1) Mémoires et comptes-rendus de la Soc. des Sc. Méd. de Lyon. T. III. 1863—64; 2me partie. p. 50.

Fall 76. *J. Saexinger* (Prag).

Uterus bicornis partim septus; vagina partim septa. [1]).

Am 19. März 1865 starb im Allgemeinen Krankenhause zu Prag eine 57jährige Magd. Ihre Vagina war durch ein am Introitus vag. beginnendes, in der Nähe des Scheidengewölbes endendes Septum in einen rechten, weiteren, und einen linken, engeren Theil geschieden. Das obere Ende dieses Septum endete halbmondförmig und ging nach vorn und hinten in eine Leiste über. — Nur die linke Seite hatte ein Hymen. — In das Scheidengewölbe mündete die einfache Portio vaginalis eines Uterus bicornis, dessen Hörner in der Strecke vom Beginne ihres Zusammentritts bis zum Orificium externum nur zur oberen Hälfte durch ein Septum getrennt waren. Hieran schliessen sich einige Fälle der

6. Doppel-Combination: Uterus bicornis partim septus, vagina simplex.

Fall 77. *E. Köberlé* (Strassburg).

Uterus bicornis partim septus, vag. simplex. Atresia corn. dextr. gravidi. Kaiserschnitt $1^3/_4$ Jahre nach dem Tode eines 7monatl. Fötus. — Heilung. [2])

Der Fall, welchen *K.* am 19. Juni 1866 in der Acad. de méd. mittheilte, betraf eine 29jährige, seit neun Jahren verheirathete Frau. Bis zum April 1863 war sie regelmässig menstruirt gewesen; zu dieser Zeit trat Conception und Gravidität ein; im August erste Kindesbewegungen, im Anfange des November Aufhören derselben. Am 15. December Contractionen des Uterus zu einer kugelrunden Geschwulst, ohne Oeffnung eines Orificium. Am 9. März 1864 traten aufs Neue Wehen ein. Der Cervix uteri war hart, conisch zugespitzt, nach rechts gebogen; durch das Orificium liess sich eine Sonde sechs Centimeter tief nach links in eine leere Uterushöhle einführen, während sich rechts eine schwangere Uterushöhle constatiren liess. Am 11. April 1864 wurde der rechtsseitige Tumor mit einem Troicart punctirt, wodurch zwei Litres blutig-eitriger Amniosflüssigkeit entleert wurden. Da Collaps und Schwäche zuzunehmen drohten, machte *K.* am 15. Juli 1865 die Sectio caesarea, entfernte aus der Höhle der rechte Hornes fragmentweise den 1250 Gramms schweren Fötus und reinigte die Höhle. Die Nachbehandlung war durchaus günstig; am 5. Tage wurde die Placenta eliminirt; die Frau genass vollständig.

---

1) Prager Vierteljahrsschrift für praktische Heilkunde. 1866. 1. Bd. S. 104.

2) Gaz. méd. de Strasb. 28. Aug. 1866.

Fall 78. *Biesiadecki* (Wien).

Uterus bicornis partim septus, vagina simplex. Graviditas corn. dextri. — Transmigratio ovuli. (?) — Defectus ren. dextr. [1])

Der Fall, über den *B.* in der Sitzung der k. k. Gesellsch. der Aerzte zu Wien vom 8. Juni 1866 referirte, betraf eine Frau, die im Alter von 28 Jahren auf der *C. Braun*'schen Klinik an Endometritis puerperalis gestorben war. Es fand sich bei einfacher Vagina eine Bicornität des Uterus, bei welcher das Septum der unter sehr stumpfem Winkel zusammengetretenen Hörner bis gegen das Orif. internum hinabreichte. Die Tuben waren normal. Das nierenförmige, rechte Horn war Sitz der Schwangerschaft gewesen. An seinem Tubarende waren die Spuren der Placentar-Insertion. Die Ovarien waren normal, jedoch so, dass das linke Ovarium das Corpus luteum mit allen Zeichen eines frischen involvirten *Graaf*'schen Follikels, das rechte einen älteren involvirten Follikel enthielt. Man müsste hieraus auf eine Ueberwanderung des Eies schliessen. Da jedoch in diesem Falle das Fransenende der rechten Tuba sich wegen der grossen Distance gar nicht an den Hilus ovar. sin. hätte anlegen können, ein Herabsteigen des Eies durch das linke Horn bis ans Orif. extern. und ein darauf folgendes Hinaufsteigen bis ans Tubar-Ende des rechten Hornes aber auch nicht anzunehmen sei, so glaubt *B.*, dass der ältere *Graaf*'sche Follikel im rechten Ovarium mit der Schwangerschaft in Beziehung stehe, während der frischere im linken Ovarium einer Ovulatio post conceptionem angehöre.

Fall 79. *F. Trier* (Kopenhagen).

Uterus bicornis partim septus, vagina simplex. Graviditas utriusqu. cornu. — Abortus. [2])

Am 15. April 1861 kam in die Gebäranstalt zu Kopenhagen eine 22jährige Magd in Geburtswehen. Sie war stets gut menstruirt gewesen, und hatte angeblich im October 1860 concipirt. Am 10. Februar 1861 hatte sie sich eine traumatische Bindegewebsentzündung in der linken Leistengegend zugezogen.

Der Unterleib zeigte sich durch eine breite, tiefe Furche in einen grösseren rechten und einen kleineren linken Tumor getheilt. Vagina und Orifie. ext. uteri waren einfach. Am 17. April wurde eine in den Eihäuten befindliche, halb mumificirte 5—6 monatliche Frucht nebst Placenta aus dem linken Horne ausgestossen, worauf letzteres sich zusammenzog. Man fühlte nun immer noch eine Fruchtblase mit Kindestheilen und in der That wurde einige Stunden später aus dem rechten Horne ein 7—8monatliches Kind geho-

1) Allgem. Wiener Med. Zeitung. 18. Juni 1866. p. 201.

2) Ugkesrift for Laeger, 20. Juli 1861.

ren, welches den andern Tag verstarb. Nach der Ausstossung dieser Frucht zog sich auch das rechte Horn zusammen. Am 26. April starb die Wöchnerin an Perimetritis und diphtheritischer Metritis.

Die Section ergab einen doppelhörnigen, herzförmigen Uterus, dessen Septum bis in das Collum hineinreichte, und dessen beide Hörner Spuren der beiderseitigen vorausgegangenen Schwangerschaft zeigten.

Im linken Ovarium fanden sich ein, im rechten Ovarium zwei Corpora lutea.

Zwei weitere Fälle

Fall 80. *Greenhalgh* (London).

Uterus bicornis partim septus, vagina simplex,

wovon sich das Präparat in der Sammlung des *Guy*'s Hospital zu London befindet, und

Fall 81. *Greenhalgh.*

Uterus bicornis partim septus, vagina simplex,

dessen Präparat im St. George's Hospital zu London sich finden soll, lernte ich nur im Citat kennen [1]), bin daher ausser Stande, Näheres über sie mitzutheilen.

Die 7. Doppel-Combination (Ut. bic. simpl., vag. septa) und die 8. (Ut. bic. simpl., vag. part. septa) kann ich mit neueren Beispielen nicht belegen. Mehrere dagegen liegen vor für die

9. Doppel-Combination: Uterus bicornis simplex, vagina simplex.

Fall 82. *W. Turner* (Edinburgh).

Uterus bicornis simplex, vagina simplex.[2]) Defectus hymenis.

1862 secirte *T.* eine nicht mehr junge Frau, die nie geboren hatte, und fand neben peritonäalen fibrösen Adhäsionen, einfacher Vagina, einfachem Orificium und Collum uteri einen deutlich zweigehörnten Uterus. Die beiden Hörner traten unter einem sehr stumpfen Winkel zusammen; jedes war oval und am Tubar-Ende kolbig. Die Tuben gingen von den äussersten Enden der Hörner aus, schienen jedoch in dem nach den Uterin-Mündungen gelegenen Drittel nicht durchgängig. Die Fimbrienenden waren mit den normalen Ovarien verwachsen. Das Mesoarium, besonders rechts, durch Adhäsionen verdickt.

In das rechte Horn ging ein kurzer Polyp; in der Substanz

1) Lancet. 11. Nov. 1865. p. 536.

2) Edinb. Medical Journal. Febr. 1865. p. 689.

der linken Seite des Cervical-Kanals befand sich ein kleiner, fibröser Tumor.

Fall 83. *W. Turner* (Edinburgh).

Uterus bicornis simplex, vagina simplex.[1])

1864 secirte *T.* eine nicht mehr junge Frau. Im Becken fanden sich Spuren früherer Peritonitis.

Der Hymen fehlte. Vagina, Orif. ext. und Collum uteri waren einfaeh. ebenso der untere Theil des Uterus-Körpers, während der obere in zwei unter stumpfem Winkel divergirende, stumpf-kolbig endende Hörner ausging. Die Tuben waren permeabel, aber an ihren Fimbrien-Enden mit den atrophischen Ovarien stark verwachsen, deren linkes eine haselnussgrosse Cyste enthielt.

Fall 84. *J. Heppner* (Petersburg).

Uterus bicornis simplex, vagina simplex. Schwangerschaft. Selbstwendung. Selbstentwiekelung.[2])

Eine 30jährige Zweitgebärende suehte am 16. April 1865 die Petersburger Entbindungsanstalt auf. Die Untersuchung ergab eine unmittelbar über dem Nabel beginnende Zweihörnigkeit des Uterus. Die Hörner waren gleich lang, das linke etwas breiter. Beide ragten bis in die Hypochondrien hinauf. Das Kind hatte Stirnlage; der Steiss war im linken, die Placenta im rechten Horne. Während der Wehen traten plötzlich die Kniee und der Steiss unter den Schambogen, worauf sich der übrige Körper leicht entwickelte und das linke Horn sieh contrahirte. Das reehte Horn aber zog sich trotz einstündiger Manipulation nieht zusammen, so dass, obgleich weder Strictur, noch Adhärenz vorhanden war, mit der Hand die Plaeenta geholt werden musste.

Offenbar hatte hier die sich im rechten Horne bildende Placenta im dritten Monate den Fötus ins linke Horn hinübergedrängt. Die Selbstwendung und Selbstentwiekelung wurde dadurch begünstigt, dass die Contraction des linken Horns in einseitiger, sehräger Richtung wirkte. — Die Section bestätigte die Angaben. —

Fall 85. *C. Birnbaum* (Köln).

Uterus bicornis simplex, vagina simplex. Zwillings-Schwangersehaft. Normale Geburt.[3])

Wie *B.* in der Sitzung der Gesellschaft für Geburtshülfe in Berlin vom 9. Jnni 1863 mittheilte, wurde im Sommer 1860 in die Kölner Gebäranstalt eine 26jährige Erstsehwangere aufgenommen, bei deren Untersuchung sich Folgendes ergab:

1) Edinb. Med. Journ. Febr. 1865. p. 689.

2) St. Petersburger Med. Zeitschr. 1865. 5. Heft. S. 307.

3) Monatsschr. f. Geburtskunde. 22. Bd., 6. Decbr. 1863. (Nicht zu verwechseln mit Fall 54.)

Vagina, Orificium und Collum uteri waren einfach. Dagegen war der Fundus uteri in der Nabelgegend stark eingebuchtet, während der Uterus sich nach links und rechts hin aufwärts erstreckte, und zwar so, dass ein linkes Horn eine starke Hand hoch ins linke Hypochondrium mit spitzer Wölbung hinaufreichte, während das rechte Horn nicht so hoch aber breiter war. Die Gestalt war also eine schief herzförmige. Die Wandungen waren dünn, stellenweise blasig verdünnt, das Fruchtwasser reichlich. Der Uterus enthielt Zwillinge, von denen der eine vom rechten Horne in erster, der andere vom linken Horne in zweiter Schädellage ausgetrieben wurde. Im ersteren Falle mit Schwierigkeit, da sich die Contractions-Richtungen beider Hörner entgegenwirkten. — Die Placenta musste manuell entfernt werden und war, ebenso wie das Chorion, einfach; das Amnion war getrennt.

Wir schliessen an diese Fälle von Uterus bicornis mit verschiedensten Combinationen des Utero-Vaginal-Septum noch zwei, bei denen wir leider über die Verhältnisse des letzteren nichts Näheres angeben können:

Fall 86. *Tyler Smith* und *Braxton Hicks* (London).

Uterus bicornis. Graviditas corn. sin. [1])

Das betreffende Präparat war 1863 von Dr. *Haydon* an die Obstetr. Soc. of London eingeschickt und von *Smith* und *Hicks* als Extra-Uterin-Schwangerschaft beschrieben worden, nach *Turner* [2]) nicht mit Recht, da die Schwangerschaft im rechten Horne stattfand.

Fall 87. *Hancox.*

Uterus bicornis. Graviditas corn. dextri. [3])

Der Fall war von *H.* als rechtsseitige Tubar-Schwangerschaft beschrieben, was *Turner* (im Edinb. Med. Journ. Mai 1866. p. 981) nicht zugiebt.

Wie mannigfaltige Formen von Uterus bicornis vorkommen, zeigt diese kleine Reihe von, der neuerem Literatur entnommenen, Beispielen. Seltener schon werden die Beobachtungen, welche den 2. Typus: „Uterus introrsum arcuatus“ zur Grundlage haben, bei welchem die äussere Verschmelzung der Hörner bis zu dem Grade gediehen ist, dass man von eigentlichen Hörnern nicht mehr reden kann, sondern nur noch von einer herz- oder sattelförmigen Ein-

1) Transact. of the Obstetr. Soc. of London. Vol. 5.
2) Edinb. Med. Journ. Mai 1866. p. 981.
3) Brit. Med. Journ. 17. Dec. 1859.

buchtung. Dass auch dieser Typus mit den bekannten neun Combinationen wiederum neun Doppel-Combinationen eingehen kann, bedarf keiner Auseinandersetzung. Nur ist es erklärlich, dass von jetzt ab die Typen der 3. Periode (12. bis 20. Woche des Fruchtlebens) auftreten, in welcher die Rückbildung des Septum schon in der zweiten Periode vollständig von Statten gegangen sein soll, während mit Erreichung des vierten Typus (Uterus foras arcuatus) diese dritte Periode ihren Abschluss findet. Es sind also von jetzt an die Chancen für das Vorkommen von mangelhaftem Schwund des Utero-Vaginal-Septum wesentlich geringer und rechnet man hierzu, dass dieser zweite Typus schon bei der Lebenden viel schwieriger diagnosticirt ist und bei der Section leicht entgeht, wenn man nicht auf diese Anomalie hin besonders genau untersucht, so wird man sich über die von nun an auftretende Seltenheit der Beobachtungen kaum wundern. Nur zwei Doppel-Combinationen sind hier vertreten und zwar erstens die

10. Doppel-Combination: Uterus introrsum arcuatus septus, vagina septa.

Fall 88. *Heschl* (Krakau).

Uterus introrsus arcuatus septus, vag. septa. Atresia ani. [1])

H. erhielt eine ausgetragene menschliche Missgeburt weiblichen Geschlechts zugeschickt, welche Hypertrophie der *Luschka*'schen Drüse, Atresia ani, doppelte Hasenscharte und Wolfsrachen darbot. Der Uterus war am Fundus „tief eingekerbt" und ebenso wie die Vagina vollständig durch ein Septum in zwei seitliche Hälften getrennt, zwischen welchen eine Communication nicht nachzuweisen war. — Müsste ich auch zugeben, dass diese Form hart an die des Uterus bicornis streifte, so glaubte ich mich doch verpflichtet, sie nach *Heschl*'s Schilderung mit stark einwärts gebogenem Grunde aufzufassen.

Die nächst höhere Form, für die ich Beispiele fand, ist die

12. Doppelcombination: Uterus introrsum arcuatus septus, vagina simplex.

---

1) Oesterreichische Zeitschrift f. prakt. Heilkunde. Wien. 6. Apr. 1860.

Fall 89. *J. Spaeth* (Wien).

Uterus introrsum arcuatus septus, vagina simplex. Graviditas uteri dextri. Transmigratio ovuli. [1])

Am 1. December 1865 theilte *S.* in der Gesellschaft der Aerzte zu Wien folgenden auf seiner Klinik beobachteten Fall mit.

B. L., eine 18jährige Primipara wurde am 31. October 1865 unter Protokoll — Nr. 3082 — daselbst aufgenommen. Der Uterus zeigte äusserlich ein regelmässiges Oval; die Vagina war einfach, die Vaginalportion jedoch doppelt und durch ein dünnes Septum vollkommen getrennt. Am 27. November fand die Geburt in Steisslage statt, wobei das Septum zum Theil einriss, so dass dasselbe im Collum nur noch als schmales Band bestand, welches man durchschnitt. Das Kind ward todt extrahirt. Die Wöchnerin starb drei Stunden nach der Geburt an Eklampsie.

Ergebniss der Section war, dass von dem schwach eingebuchteten Fundus aus ein Septum bis zum Orificium externum uteri (in der Gegend des letzteren frisch getrennt) bestand; die rechte Uterus-Hälfte war Sitz der Schwangerschaft gewesen und war stärker ausgedehnt als die linke, so dass die Gestalt des Uterus schief herzförmig war. In der rechten Hälfte fand sich deutlich die Placenta-Stelle, in der linken waren Decidua-Reste.

Tuben und Ovarien waren normal; das linke zeigte ein Corpus luteum, weshalb *S.* entsprechend den Untersuchungen *Klob*'s [2]), aus denen hervorgeht, dass sich das Tubenende der einen Seite leicht dem Ovarium der andern nähern kann, selbst wenn es nicht durch bandförmige Adhäsionen gegen dasselbe gezerrt wird, eine intraperitonäale Ueberwanderung annahm.

Fall 90. *J. Baart de la Faille* (Groningen).

Uterus introrsum arcuatus septus, vagina simplex. [3])

Das in der Sammlung des Prof. *de la Faille* befindliche Präparat zeigt einen am Fundus etwas eingebuchteten virginalen Uterus, der von aussen keinen Sulcus longitudinalis zeigt, während die Höhle durch ein sechs Millimeter dickes Septum in zwei seitliche Hälften geschieden ist. Dies Septum geht auch durch den ganzen Cervical-Kanal und ragt mit einer fünf Millimeter breiten scharfrandigen Crista bis in die Vagina hinab, also in so kleiner Ausdehnung, dass man die Vagina trotzdem als einfach bezeichnen darf. Die Tuben waren nicht ganz permeabel, im Ganzen aber — ebenso wie die Ovarien — normal.

1) Wiener med. Presse, 10. Decbr. 1865. p. 1222 u. 7. Januar 1866. p. 5.

2) Wochenbl. der Zeitschr. der k. k. Ges. der Aerzte zu Wien, 1861. No. 40.

3) Akademisch Proefschrift over anom. Dubbelvormen etc. p. 52.

Fall 91. u. 92. *Greenhalgh.*

Uterus introrsum arcuatus septus.[1])

Zwei Präparate dieser Art, bei deren Erwähnung aber über die Verhältnisse der Vagina nichts gesagt ist, befinden sich in der Sammlung des *Guy*'s Hospital zu London.

Fall 93. *Greenhalgh.*

Uterus introrsum arcuatus septus.[2])

Das betreffende Präparat, welches sich in der Sammlung des *Guy*'s Hospital zu London befindet, rührt von einer sterilen Frau her, die im 50. Jahre starb. Die Ovarien waren klein, ohne *Graaf*'sche Follikel, mit den Tuben durch Adhäsionen verwachsen.

Während ich somit vom zweiten Typus (Uterus introrsum arcuatus) wenigstens noch einige constatirte Beispiele anführen konnte, bin ich beim Uebergange zum dritten Typus: Uterus planifundalis nur im Stande, ein einziges, selbst beobachtetes und durch die Section nachgewiesenes Beispiel vorzubringen, welches ich, da es noch nicht beschrieben ist, hier mit Genehmigung des Directors des pathol.-anatom. Instituts zu Leipzig, Herrn Prof. *Wagner*, ausführlicher mitzutheilen mir erlaube. Beifolgende schematische Abbildung wird die darauf bezüglichen Mittheilungen unterstützen. Der Fall gehört in die

19. Doppel-Combination: Uterus planifundalis septus, vagina septa.

Fall 94. *L. Fürst* (Leipzig).

Uterus planifundalis septus, vagina septa.

Alwine S. aus Tette in Anhalt, $3^3/_4$ Jahre alt, wurde am 18. Juni 1864 wegen Fungus medullaris oculi sin. in die Augenheilanstalt zu Leipzig aufgenommen, wo die Exstirpation vorgenommen wurde. Am 4. August war jedoch der Fungus in stärkerem Grade wiedergekehrt, und das Kind wurde nun ins Jakobshospital transferirt, wo es am 28. October starb. Das in der pathologisch-anatomischen Sammlung daselbst befindliche Präparat der Genitalien zeigt eine von dem durchaus flachen Grunde an durch eine Scheidewand in zwei gleiche seitliche Hälften getheilten Uterus. In jede derselben mündet eine Tube. Die beiden Höhlen haben von dem 2,5—3 Millimeter dicken Fundus an bis zum Orif. ext. eine Länge von 2,1 Centimeter und in der Mitte der Uterus-Längsaxe einen

1) Lancet. 11. Nov. 1865. p. 536.

2) Ibidem.

Durchmesser von drei Millimeter. — Die Dicke des Septum beträgt im oberen Drittel 1,5, im unteren drei Millimeter. — Beide Höhlen sind hornartig nach beiden Seiten gekrümmt, und communiciren nicht; vielmehr setzt sich das Septum ohne Unterbrechung durch

Fig. 2.

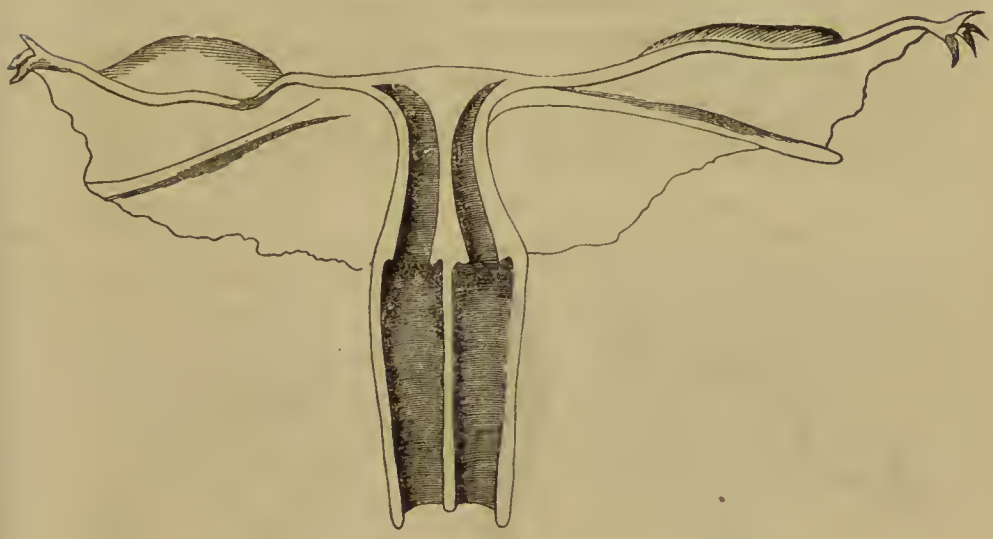

die ganze Vagina fort. Vor beiden Hälften befindet sich ein gemeinschaftlicher, mehrfach gelappter Hymen. Von diesem bis zum Orif. ext. uteri beträgt die Länge jeder Scheide 3,1 Centimeter, während das Lumen einer jeden drei Millimeter Durchmesser hat. Die Urethra sowie die sonstigen Theile des Urogenital-Apparates sind normal.

Nicht wesentlich anders, als beim dritten Typus gestaltet sich das Verhältniss beim vierten Typus: „Uterus foras arcuatus“, welcher also die äusserlich normale Form des Uterus darstellt. Hier wird man um so seltener darauf geführt, auf die etwaigen Combinationen des Utero-Vaginalseptum seine Aufmerksamkeit zu lenken, und es ist meist nur der Zufall, welcher dem Beobachter eine hierauf bezügliche Bildungshemmung zu Gesichte bringt. Ein sehr hübscher Fall, welcher in die

33. Doppel-Combination: Uterus foras arcuatus, partim septus; vagina simplex

gehört, wurde vor einigen Jahren in der geburtshülfl. Klinik zu Leipzig beobachtet, und ist noch nicht beschrieben. Ich theile daher, unter Genehmigung des Herrn Hofr. *Credé*, in Folgendem Einiges über das in der pathol.-anatom. Samm-

lung des Entbindungs-Instituts befindliche Präparat, nebst Beifügung einer schematischen Skizze, mit:

Fall 95. *L. Fürst* (Leipzig).

Uterus foras arcuatus, partim septus; vagina simplex. Graviditas ut. dextri.

Vor einigen Jahren starb im Entbindungs-Institute zu Leipzig eine Frauensperson am Puerperalfieber. Das Präparat ihres Genitalapparates zeigte weder an der Gebärmutter, noch an deren Anhängen äusserlich etwas Auffälliges, abgesehen von der dem vorher-

Fig. 3.

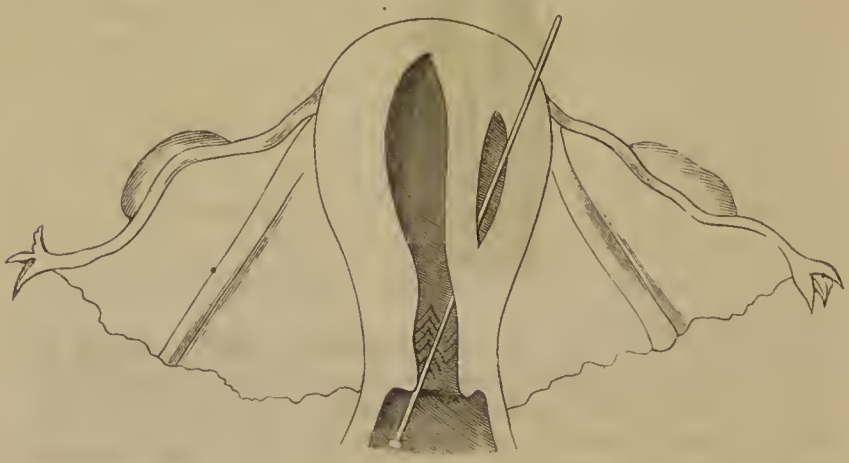

gegangenen Schwangerschafts-Zustande entsprechenden allgemeinen Massenzunahme des Uterus. Der Fundus zeigte sich gleichmässig gewölbt, ohne Einkerbung; die Portio vaginalis war einfach und normal. Die Vagina desgleichen. Als man den der Länge nach durch einen Schnitt geöffneten Uterus etwas auseinander spannte, gewahrte man eine Verdoppelung der Gebärmutterhöhle durch ein vom Fundus bis zum Orif. uteri internum reichendes Septum. Die rechte, wesentlich grössere Höhle besass eine Axe, die etwas nach rechts und oben verschoben war, so dass sie mit der Axe des Uteruskörpers in toto einen kleinen Winkel bildete. Ging man an der linken Wand dieser Höhle, ein wenig links von der Mitte des Fundus herab nach dem Collum, so bemerkte man, dass sie nicht direct in dasselbe überging, sondern in der Gegend des Orificium internum eine Oeffnung besass, durch welche man eine mittlere Uterus-Sonde in eine kleinere linke Höhle einführen konnte. Während die rechte, durchgängige Tube in den äusseren, oberen Winkel der rechten Höhle mündete, öffnete sich die linke, gleichfalls durchgängige in den äusseren, oberen Winkel dieser linken Höhle, die eine spindelförmige, schwach S-förmig gekrümmte Gestalt besass im Gegensatz zu dem, einer normalen Uterushöhle ziemlich entsprechen-

den rechten Cavum, welches nur links abgeflacht war. Das Septum war oben sieben Millimeter dick, unten schmäler. — Die Länge des Uterus betrug 10,3 Centimeter, die grösste Breite 5,8 Centimeter; das Collum war 2,8 Centimeter lang und 1,0 Centimeter breit. — Die rechte Höhle hatte eine Länge von 5,7 Centim. und eine Breite von 3,5 Centim., die linke eine Länge von 2,8 Centim. und eine Breite von 1,0 Centim.

Ein Fall, der wohl hier mit anzuschliessen wäre, gehört etwa zu 35. Doppel-Combination; er rührt von einem weiblichen Hasen her und lässt sich in Folgendem zusammenfassen:

Fall 96. *C. Hennig* (Leipzig).

Uterus normalis; vagina partim septa. Torsio septi.[1])

Der Uterus entspraeh ziemlich normalen Verhältnissen; er war in seinem zweikammerigen Theile 14 Millim. lang, 8 Millim. breit, 5 Millim. diek. Die beiden neben einander liegenden Kammern besassen die normale, gemeinschaftliche Längsscheidewand. Nach oben ging der Uterus jederseits in ein rechts 75 Millim., links 55 Millim. langes, 3,5 bis 4,0 Millim. breites Horn aus, das sich über den rundlichen Eierstock weglegte.

Die Vagina wäre normal einfach, nur dass $2^1/_2$ Centimeter vom Introitus zwei nebeneinander herabhängende, nach unten concave Falten taschenförmig ausgespannt sind, von denen die rechte constanter vorkommt, als die linke. In diesem Falle nun begann an dieser Stelle statt der Falten ein dünnes Septum, welches zunächst quer ausgespannt war, und so oben und unten einen gleich weiten Kanal bildete. Von diesen Kanälen wurde aber, durch allmälige Drehung des Septum um 90°, nach dem Orif. uteri hin der obere Kanal zum rechten, der untere zum linken, so dass am Uterus das nunmehr verticale Septum unmittelbar in das Septum der beiden Uterus-Hälften überging.

Denjenigen Fällen von Bildungshemmung, in denen sich neben den Modificationen des Utero-Vaginalseptum auch der Typus der äusseren Gestalt des Uterus constatiren liess, schliesst sich nun noch eine Anzahl meist an der Lebenden beobachteter Fälle an, in welchen es entweder nicht möglich war, sich über den Zustand des Gebärmuttergrundes Gewissheit zu verschaffen, oder wo es unterlassen wurde, denselben genauer zu untersuchen, resp. das Ergebniss dieser Untersuchung zu erwähnen. Wir sind sonach ausser Stande, solche Fälle — wie es eigentlich geschehen sollte — als

1) Nach mündlicher Mittheilung.

Doppel-Combinationen streng in unser System einzureihen, da uns bezüglich des äusseren Typus die Gewissheit fehlt; ja zuweilen werden wir uns selbst bezüglich der drei Modificationen des Uterus-Septum, welches der Untersuchung schwerer zugänglich ist, nur auf eine Vermuthung beschränken können, die aber doch Sicherheit und Anhalt genug bietet, um uns in den Stand zu setzen, den Fall mit annähernder Genauigkeit in die ihm zukommende Combination einzufügen, bis etwa die Section in einem oder dem anderen Falle es möglich macht, durch zweifelloses Erkennen des Typus die Combination zu der entsprechenden Doppel-Combination zu erheben.

Von diesen

Combinationen ohne Nachweis des Typus

führen wir zunächst einige Beispiele an, betreffend die

1. Combination: Uterus septus, vagina septa.

Fall 97. *A. Willemin* (Strassburg).

Uterus septus, vagina septa. [1])

Catherine L., 24 Jahre alt, puella publica zu Strassburg, seit dem 18. Jahre der Prostitution ergeben, ohne eine Ahnung von einer Genital-Anomalie zu haben. Menstruation seit dem 19. Jahre ziemlich regelmässig, auf beiden Hälften des Genitalkanals nicht immer gleichzeitig. Conception hatte noch nie stattgefunden.

Am 1. Februar 1864 wurde sie im Strassburger Hospital untersucht; es fanden sich bei normalen äusseren Genitalien beiderseits von einem Vaginalseptum Caruncalae myrtiformes. Das betreffende Septum war fleischig, am Orificium fünf Millimeter dick. Dasselbe setzte sich durch die ganze Länge der Vagina fort, indem es dieselbe in zwei seitliche Hälften trennte. In jede Vagina mündete ein Collum uteri mit Orificium von noch virginalem Charakter. Die beiden Orificien waren länglich rund, etwas schräg gegen einander (nach innen und unten zu) gerichtet. Das linke lag dem Septum näher als das rechte. Rechts liess sich eine Sonde nicht über die gewöhnliche Länge des Collum einführen. Links drang eine andere bis zum Fundus nach oben und innen hinauf. Beide Sonden berührten sich nicht.

---

1) Observations de vag. et de col. de l'ut. doubl. Strasbourg, 1864.

Fall 98. *Moritz Spitzer* (Wien).

Ut. extern. simpl., infra septus. Vagina septa. Hymen communis.[1])

W. C., 18 Jahre alt, im 16. Jahre zum ersten Male, seitdem regelmässig menstruirt. Von dem hinteren Rande der Urethra-Mündung nach der Mitte der hinteren Vaginalwand geht ein Septum, das sich bis zum Fornix vaginae hinzieht und an diesem 1‴ dick ist, am Introitus 4‴. Das Septum zeigt nirgends eine Unterbrechung.

In jeden Vaginalkanal mündet eine zapfenförmige Portio vaginalis mit normalem 2‴ grossem Orificium und Cervicalhöhle. — Die Uterushöhlen können nicht untersucht werden, da es nicht gelingt, Sonden in die beiden Vaginalportionen einzuführen. Per rectum fühlt man einen einfachen, hühnereigrossen Uterus, der etwas nach links abweicht und keine Spur von Theilung zeigt.

Nicht jedes Scheidenrohr hat seinen Hymen, sondern es ist, nach den Carunceln zu urtheilen, hier ein einfacher Hymen dagewesen, „da auch am Septum eine breite, auf beide Introitus übergehende Caruncel sitzt".

Fall 99. *H. Rabe* (Dresden).

Uterus septus, vagina septa.[2])

Magdalene B., 20jährige Bauernmagd, wurde am 24. Mai 1865 in die chirurgische Abtheilung des Stadtkrankenhauses zu Dresden wegen Blennorrhoe des Uterus und Excoriationen am Introitus vaginae aufgenommen. Sie war seit dem 16. Jahre regelmässig, reichlich menstruirt.

Die äusseren Genitalien waren normal. 2,3 Centimeter vom Introitus sah man den vorderen Rand eines vertiealen Septum, das sich ununterbrochen durch die ganze, sehr kurze Vagina fortsetzte. Jeder Scheidenkanal war am Eingange mit einer hymenähnlichen, scharfen Schleimhautfalte versehen; am Ende mündete in jeden eine kleine, feste, zapfenartige Portio vaginalis, von denen die rechte etwas kleiner und nach links gerichtet war. Jede enthielt ein kleines, virginales Orif. ut. ext. — Eine Sonde liess sich nur in das linke Orif. uteri einbringen.

Fall 100. *L. Fürst* (Leipzig).

Uterus septus, vagina septa.

Der Fall kam im Sommersemester 1864 an der gynäkologischen Poliklinik in Leipzig zu meiner Beobachtung und sei, da er noch unveröffentlicht ist, hier etwas specieller geschildert:

Friederike H., Handarbeiters Ehefrau, d. Z. in Leipzig wohnhaft, 35 Jahre alt, war seit ihrem 14. Jahre zwar regelmässig, aber

1) Allg. Wiener Med. Zeitg. 10. Apr. 1866. Nr. 15. p. 115.

2) Monatsschr. f. Geburtskunde. 1865.

immer 8—9 Tage lang menstruirt. In ihrem 27. Jahre (ein Jahr nach ihrer Verheirathung) blieb die Menstruation $2^1/_2$ Monate aus, worauf die Frau abortirte. Im folgenden Jahre (1859) war sie wieder schwanger; während der Dauer dieser normal verlaufenden, aber angeblich drei Wochen zu lange dauernden Schwangerschaft fühlte sie die Fruchtbewegungen deutlich auf der linken Seite. Vier Wochen vor der Entbindung Abgang einer ziemlichen Quantität Fruchtwasser unter Wehen. Am 10. November wieder heftige Wehen, die zwei Tage lang nicht gering waren, dann aber wieder etwas nachliessen, so dass sich die Geburt bis zum 13. November verzögerte. Das wesentlichste Geburtshinderniss war, als darauf die Wehen wieder

Fig. 4.

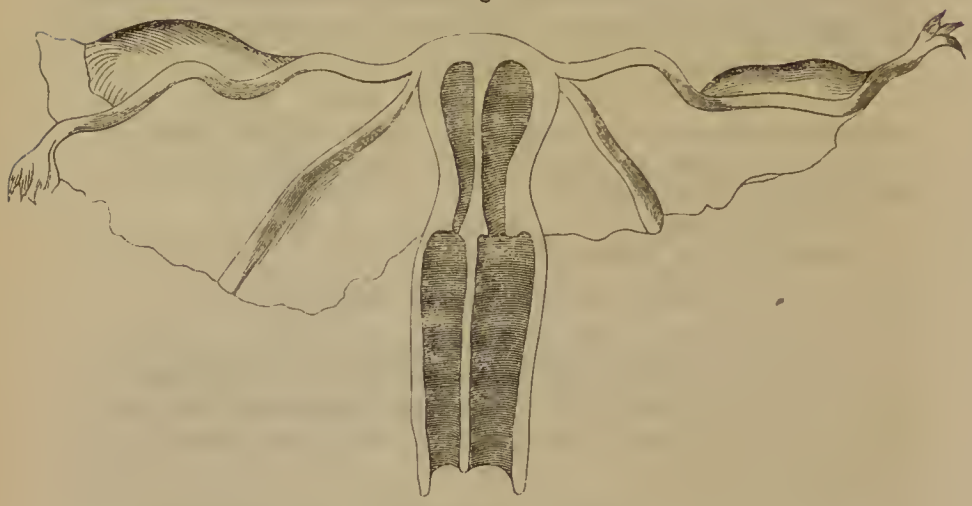

stärker wurden, eine dicke Membran, die sich, wenn der Kopf nach dem Beckenausgange drängte, haubenartig von der Seite über diesen wegstülpte und ihn nicht nur am Austreten verhinderte, sondern sogar in Folge der Torsion und Verkürzung, welche sie bei der durch den Geburtsmechanismus bedingten Axendrehung des Kindes erfuhr, den Kopf immer wieder zurückdrängte. Endlich riss diese Hautfalte, und es erfolgte nun leicht die Geburt eines ausgetragenen Kindes, das zehn Minuten asphyktisch war. Die Placenta wurde von der Hebamme durch Eingehen mit der Hand ohne äussere Manipulationen entfernt. Das Wochenbett, spec. die Involution des Uterus zeigte keine wesentliche Anomalie; auch kehrte die Menstruation wieder. Trotzdem traten ab und zu Beschwerden auf wie das Gefühl von Völle im Leibe, Ziehen und Drängen nach der Leistengegend, Stuhl- und Harndrang, Schmerz bei der Defäcation und — vor zwei Jahren — plötzliches Ausbleiben der Menstruation, verbunden mit Leibschmerz. Erst nach einer 27 Wochen langen Behandlung mit Cataplasmen und Blutentziehungen erholte sich die Patientin wieder etwas, begab sich aber doch nun in Behandlung der Leipziger gynäkologischen Poliklinik.

Die Untersuchung ergab hier, dass bei normalen äusseren Genitalien die ganze Vagina der Länge nach durch ein Septum in zwei völlig getrennte Kanäle geschieden war. Dies Septum ging von der hinteren Seite der Urethra-Mündung aus halbmondförmig unregelmässig ausgebuchtet nach der hinteren Vaginalwand; es war derb, fleischig und etwa drei Millimeter dick. Deutliche Reste eines Hymen waren weder am rechten, noch am linken Introitus vorhanden. In jeden Vaginalkanal mündete eine Portio vaginalis. Die Linke hatte die Grösse einer Daumenspitze, war derb, durch eine kleine Grube vom Septum getrennt und mit einem narbig gekerbten Orificium versehen. Die rechte war derb, haselnussgross, mit virginalem Orificium. Die gleichzeitige Einführung zweier Sonden ging rechts etwas schwierig, links leicht von statten; innen berührten sich beide nicht, sondern divergirten schwach. — Die Beschaffenheit des Fundus uteri liess sich nicht genau feststellen.

Fall 101. *J. Popper* (Miskolcz).

Uterus septus, vagina septa. [1])

Sz. M., 18 Jahre alt, seit $1^1/_2$ Jahren prostituirt, wurde im August 1865 wegen Blennorrh. vaginae in das Krankenhaus zu Miskolcz aufgenommen. Die Untersuchung ergab, dass die Vagina durch ein fleischiges Septum total in zwei gesonderte Kanäle geschieden war, in deren jeden eine Vaginalportion mündete. Das Septum war faltenreich, derbwulstig, muskulös. Der rechte Introitus vaginae war enger als der linke und spaltförmig, während letzterer klaffte. In jeder Vaginalportion zeigte sich ein rundliches, geschlossenes Orificium uteri externum. Zwei gleichzeitig in beide Orificien eingeführte Sonden berührten sich nicht.

Fall 102. *Greenhalgh* (London).

Uterus septus, vagina septa. [2])

M. E., 36 Jahre alt, seit 13 Jahren verheirathet, war seit ihrem 14. Jahre regelmässig menstruirt und niemals schwanger gewesen. Am 4. Juli 1865 wurde sie wegen eines fibrösen Abdominal-Tumors in das St. Bartholomew's Hospital zu London aufgenommen, und fand sich bei ihrer Untersuchung, neben normalen äusseren Genitalien, eine durch ein fleischiges Septum complet in zwei Kanäle getrennte Vagina. Der rechte Kanal war offen und weit, der linke durch ein Hymen verschlossen; in beiden waren die Rugae gut entwickelt. In jedes der beiden Vaginalgewölbe mündete eine Vaginalportion, an der ein normales Orif. ext. ut. zu erkennen war. Die Sonde liess sich in den rechten Uterus nur 6 Millim., in den linken 4,0 Centim. weit einführen.

---

1) Wiener Med. Wochenschr. 14. Oct. 1865. Nr. 82. p. 1488.
2) Lancet, 11. Nov. 1865. p. 535.

Fall 103. *Goupil* (Lourcine).

Uterus septus, vagina septa. [1])

Pauline B., 19 Jahre alt, wurde am 19. Oct. 1861 wegen Syphilis ins Hospital zu Loureine aufgenommen. Sie besass normale äussere Genitalien. Die Vagina war durch eine von oben links nach unten rechts gerichtete, ununterbrochene Scheidewand ihrer ganzen Länge nach in zwei Kanäle getheilt, von denen der rechte etwas höher lag als der linke. Der letztere hatte zum Coitus gedient. In jeden Kanal mündete eine Vaginalportion mit rundlichem, virginalem Orif. ut. ext., deren jedes die Sonde 3,5 Centimeter tief eindringen liess. Zwei gleichzeitig eingeführte Sonden berührten sich nicht.

Die Menstruation hatte stets aus beiden Vaginal-Kanälen stattgefunden.

Fall 104. *Mühlhäuser.*

Uterus septus, vagina septa. Einfache Hufeisenniere. [2])

Das betreffende Präparat, welches *M.* in der vierten Sitzung der 36. Versammlung deutscher Naturforscher und Aerzte zu Speier, am 21. Sept. 1861 vorzeigte, rührte von einem nicht menstruirten Mädchen her, welches im Alter von 16 Jahren gestorben war. Eine nähere Beschreibung des betreffenden Präparates stand mir nicht zur Verfügung; ich finde nur beiläufig erwähnt, „der Hymen" sei vorhanden gewesen und der Uterus habe kaum den Umfang eines gewöhnlichen Uterus (von diesem Alter) gehabt. — Das linke Ovarium enthielt eine Cyste mit Haaren und Fett; die Fimbrien der linken Tube waren zum Theil untereinander verwachsen.

Fall 105. *B. Schultze* (Jena).

Uterus septus, vagina septa. Superfoetatio. [3])

S. erwähnte in der vierten Sitzung der 36. Versammlung der Naturforscher und Aerzte zu Speier (21. September 1861) eines von einem amerikanischen Arzte herrührenden Falles, welcher einige Jahre vorher beobachtet worden sein soll. Jener Arzt, dessen Name ihm nicht in der Erinnerung geblieben war, fand nach Beendigung der Geburt eines Kindes bei der Frau, zu deren Entbindung er hinzugezogen worden war, noch einen Abdominal-Tumor. Nach einigen Monaten gebar die Frau noch ein zweites Kind. Bei dieser Geburt wurde das Vorhandensein eines Septum in Vagina und Uterus constatirt.

---

1) *Le Fort*, Des vices de conformation etc. p. 85.

2) Monatsschr. f. Geburtsk. 18. Bd. 5. Hft. Nov. 1861.

3) Ibidem.

Fall 106. *Waldeck.*

Uterus septus, vagina septa.[1])

W. erwähnt in einem Aufsatze über Italien einen von ihm beobachteten Fall, in welchem die Vagina durch eine verticale Längsscheidewand in zwei Hälften getheilt war. In jede derselben mündete eine Vaginalportion. Das eine Orif. ut. ext. zeigte eine starke Erosion, das andere katarrhalischen Ausfluss. Conception hatte nicht stattgefunden.

Wie man sieht, ist die Zahl der zur ersten Combination gehörigen Fälle, welche zur Beobachtung resp. Veröffentlichung gelangten, keine geringe, und es befinden sich darunter meist solche, in welchen das Vorhandensein eines totalen Utero-Vaginalseptum mit der grössten Sicherheit, die an der Lebenden möglich ist, constatirt wurde. Seltener schon sind solche Fälle, in welchen ein partieller Schwund des Vaginalseptum eintrat, nämlich die der

2. Combination: Uterus septus, vagina partim septa.

Es liegen mir von dieser Combination nur folgende zwei Beobachtungen vor:

Fall 107. *Cappie* (Edinburgh).

Uterus septus, vagina partim septa, Graviditas ut. sin.[2])

Nach den Mittheilungen, welche *C.* hierüber in der Sitzung der Obstetr. Soc. of Edinb. vom 23. Dec. 1863 machte, hatte er am 27. Juni 1859 eine Frau *T.* bei ihrer ersten Niederkunft zu behandeln. Das Orif. uteri war erweitert, die Blase sprungfertig. Bei der nächsten Untersuchung konnte man jedoch das Os uteri nur für einen Finger durchgängig finden und von einer Fruchtblase keine Spur. Die dritte Untersuchung gab wieder das Resultat der ersten. Jetzt erst entdeckte *C.*, dass die Vagina durch ein Septum in einen rechten und einen linken Kanal getrennt war, die dicht vor der in jeden Kanal mündenden, gesonderten Vaginalportion communicirten. Der linke Vaginal-Kanal war der weitere; aus dem linken Uterus wurde — unter Anwendung der Zange — ein Kind geboren. Die Frau wurde elf Monate später ohne Kunsthülfe zum zweiten und im März 1863 mit Zange zum dritten Male entbunden.

Fall 108. *Keiller.*

Uterus septus, vagina partim septa.[3])

K. erwähnte in einer Sitzung der Obstetr. Soc. of Edinb. vom

1) Berliner Klin. Wochenschr. Nr. 25. 1865.

2) Edinb. Med. Journ. April 1864. p. 956.

3) Ibidem. p. 959.

23. Dec. 1863, dass im Besitze des Prof. *Struthers* zu Aberdeen ein Präparat sei, welches man bei einer Section im Royal College of Surgeons zu Edinburgh gefunden habe. Das Präparat zeige eine Vagina, welche durch ein nur an einer Stelle geschwundenes Septum getrennt sei. In jeden Vaginalkanal münde eine besondere Vaginalportion mit normalem Orif. ext. uteri.

Zu der

3. Combination: Uterus septus, vagina simplex

scheinen folgende zwei Fälle zu gehören:

Fall 109. *H. Grace.*

Uterus septus, vagina simplex. (?) Torsio uteri. (?) Beiderseitige gleichzeitige Schwangerschaft. [1])

G. berichtet von einer Frau, die schon zwei Mal zu früh geboren hatte. Auch die jetzige, vierte Geburt erfolgte im 7. Monate. 15 Stunden, nachdem die Wehen begonnen hatten, fand *G.* zwei Orificia uteri, von denen das eine dicht hinter der Symphyse, das andere hinter dem ersteren gelegen war. Beide waren zur Hälfte geöffnet und durch ein Septum von ziemlicher Dicke getrennt, das so hoch hinaufreichte als man mit dem Finger dringen konnte. *G.* erweiterte zunächst den vorderen Muttermund und extrahirte ein todtes Kind an den Füssen; darauf erweiterte er den hinteren Muttermund, wendete das zweite, in dem nach hinten belegenen Uterus befindliche Kind, das aber wenige Stunden nach der Geburt starb. — Die Placenten wurden rasch, spontan ausgestossen. Keine Blutung.

Von einem Vaginal-Septum ist nichts erwähnt.

Fall 110. *Paris.*

Uterus septus, vagina simplex. (?) Zwillingsschwangerschaft. Superfötation. (?) [2])

In einer Sitzung der Académie de Médecine zu Paris trug *P.* einen Fall vor, in welchem eine Frau längere Zeit nach der Geburt eines Kindes noch ein zweites gebar. Es sei in diesem Falle mit Wahrscheinlichkeit anzunehmen gewesen, dass ein Septum den Uterus in zwei Hälften getheilt habe. Section sei nicht gemacht worden. Leider fehlt auch jede nähere Angabe über den Fall, so dass der Schluss auf Vagina simplex auf sehr schwachen Füssen steht, und nur darin begründet ist, dass Nichts von einem Vaginal-Septum erwähnt wird.

---

1) Obst. Trans. 1863. p. 138.

2) Archives générales de Médecine. Paris. Sept. 1864. p. 364.

Eine Uebergangsform bietet:

Fall 111. *Alfred Přibram* (Prag). [1])

Uterus partim septus. Vagina partim septa. Einfacher Hymen. Atroph., antefl. Uterus.

Ein sehwächliches, 19jähriges Mädchen wurde Ende April 1866 auf die zweite Internabtheilung des allgemeinen Krankenhauses zu Prag aufgenommen. Seit dem 14. Jahre bis vor seehs Monaten spärliche, aber regelmässige Menstruation. Seitdem Tuberculose beider Lungenspitzen, linksseitiges Pleuraexsudat, Anasarea, freie Flüssigkeit in der Bauchhöhle.

Indagation: Ein unverletzter, dem Zeigefinger durchgängiger Hymen. Ein Zoll oberhalb eine ringförmige, verengte Stelle; durch diese an den atroph., antefleetirten Uterus mit auffallend kleiner Vaginalportion und rundem Muttermund.

Tod nach 14 Tagen.

Seetion: Vagina ihrer ganzen Länge nach bis 1″ oberhalb des Orif. dureh ein Septum in zwei fast gleiche Hälften getrennt. Dasselbe reichte ununterbrochen bis in die Mitte des Cervicalkanals, so dass die kurze Vaginalportion zwei Orificia uterina zeigte. Cavum uteri einfach.

Die nächste Form, die wir vertreten finden, ist die

7. Combination: Uterus simplex, vagina septa.

Fall 112. *Lisfranc.*

Uterus simplex, vag. septa. [2])

Bei einer von *L.* untersuchten 26jährigen Frau ging eine verticale Längsscheidewand vom Introitus vaginae bis an die einfache Vaginalportion, ohne mit dieser zusammenzuhängen. Der Finger konnte vielmehr daselbst aus einem Kanale in den anderen dringen. Beide Kanäle waren von ungefähr gleichem Durchmesser. Der Uterus war virginal und erschien normal.

Fall 113. *J. Spaeth* (Wien).

Uterus simplex (?), vagina septa. [3])

Bei einer 19jährigen Erstgebärenden, welche auf der geburtshülflichen Klinik für Hebammen zu Wien 1864 zur Beobachtung kam, war die Vagina durch ein vom Introitus bis zum Orif. ut. ext. reichendes Septum in einen rechten, weiteren und einen linken

---

1) Sitzungsber. d. Ver. p. Aerzte in Prag. 1866. No. 46. (Sitzg. v. 2. Mai 1866).

2) *Lisfranc*, Clinique chirurgicale de la Pitié. T. II. 1842. p. 138.

3) Aerztl. Ber. des Gebär- und Findelhauses zu Wien, vom Jahre 1864. p. 32.

engeren Kanal getrennt. Ob eine oder zwei Vaginalportionen vorhanden waren, ist a. a. O. nicht erwähnt; vom Hymen heisst es daselbst nur, dass er intact aber ausgedehnt gewesen sei. Beim Vorrücken des Kopfes riss das Septum von der Insertion an der vorderen Vaginalwand der ganzen Länge nach los.

Endlich wären noch zwei Beispiele der

8. Combination: Uterus simplex, vagina partim septa

zu citiren, von denen der erstere zweifellos ist.

Fall 114. *Strohl* (Strassburg).

Uterus simplex, vagina partim septa.[1])

Bei einer Puella publica in Strassburg fand *Strohl* eine vom Introitus vaginae ausgehende verticale Längsscheidewand, die etwa zwei Centimeter vor der einfachen Vaginalportion endete. In dem übrigen Theile der Vagina communicirten beide Kanäle.

Fall 115. *J. Young* (Edinburgh).

Uterus simplex. (?) Vagina partim septa.

Wie *Y.* in der Sitzung der Obst. Soc. of Edinb. vom 23. Dec. 1863 mittheilte, hatte er am 22. Dec. 1863 einen Fall beobachtet, bei welchem der obere Theil der Vagina durch ein Septum getrennt war. Eine Vaginalportion mündete in den einen Kanal, während der andere obere blind endete.

Es ist mir das Wahrscheinlichste, dass in diesem Falle Ut. unicornis cum rudim. et atresia corn. alt. verbunden mit Vagina partim septa vorhanden war.

Wir haben somit die Hemmungsgebilde, bei welchen die erste Ursache zwischen der 8. und 20. Woche des Fötallebens eingewirkt haben muss, der Hauptsache nach betrachtet und gesehen, dass die Hemmung theils die äussere Form des Uterus (Typus) theils die Combination des Uterus-Vaginalseptum betreffen konnte. Der Vollständigkeit wegen müssen wir jedoch noch einige andere Bildungshemmungen erwähnen, welche in diesen Perioden ihr Entstehen finden.

Es sind dies zunächst in der

II. Periode (8.—12. Woche),

folgende hier nur anhangsweise zu betrachtende Anomalien:

1) Gaz. méd. de Strasbourg, 26. Mars 1864.

1. Atresia ani congenita cum persistentia part. cloacae.

Während bei normaler Entwickelung sich in der Mitte dieser Periode die Kloake durch Bildung eines Septum in After-Oeffnung und Sinus urogenitalis trennt, welches (nach *Rathke*) durch Hereinwachsen von drei Seitenfalten entsteht, geht in manchen Fällen die Bildung dieses Septum nur unvollkommen vor sich. Da sich nun ebenfalls in dieser Periode, jedoch im ersten Theile derselben, die äussere Analeinstülpung mit dem ihr entgegenkommenden blinden Darmende in Communication setzen soll, wenn der Entwickelungsgang naturgemäss stattfindet, so werden Fälle, in welchen eine solche Analeinstülpung blind endet (resp. fehlt) und das Rectum sich in die Vagina oder Blase öffnet, auf dieses Stadium zurückzuführen sein. Interessant sind in dieser Beziehung die Auseinandersetzungen *Krieger*'s [1]), der sich mit dem genannten Gegenstande gründlicher beschäftigt, und besonders die Entstehung der Atresia ani und ihr Verhältniss zu den übrigen Bildungshemmungen erörtert hat. Nach *K.*'s Meinung wirkt allerdings beim Zustandekommen der Atresia auch die Persistenz des Ligam. recto-vesicale mit, indem durch diesen Umstand das obere Darmende verhindert wird, der äusseren Analeinstülpung entgegenzukommen, und so beide zu Deviationen genöthigt sind. Ein Beispiel, in welchem freilich ein Lig. recto-vesicale nicht mit erwähnt ist, sei hier angeführt.

Fall 116. *Krieger* (Berlin).

Uterus bicornis septus, vag. partim septa. Atresia ani. Communicatio recti et vaginae. [2])

Ein wohlgebildetetes kräftiges, am 4. Januar 1858 geborenes Mädchen bot völlige Atresia ani dar. *K.* machte deshalb 48 Stunden nach der Geburt des Kindes eine Incision, ohne auf ein Rectum zu kommen. Da Meconium aus der Vagina kam, wurde in letztere die Hohlsonde geführt und nun auf diese von aussen incidirt. Die Bildung des künstlichen After gelang, doch starb das Kind nach zehn Wochen an Pneumonie.

1) Monatsschr. f. Geburtsk. XII. 1858. p. 184.
2) Ibidem.

Die Section ergab, dass der Fundus vaginae durch ein herab hängendes freies Septum, welches schräg von rechts vorn nach links hinten ging, in zwei Hälften getheilt wurde, in deren jede eine Portio vaginalis eines völlig getrennten Uterus bicornis mündete. Jedes Horn hatte die normalen Adnexa.

In der Gegend des Scheidengewölbes ein Rest der vormaligen Kloake, in welche das Rectum mit einer wulstigen Oeffnung mündete.

Eine andere Anomalie dieser Periode, auf welche *Rose* [1]) die Aufmerksamkeit wieder gelenkt hat, ist:

2. Atresia allantoidis partialis.

Während *v. Baer* annahm, dass die Allantois als unpaares Gebilde aus der vorderen Darmwand sprosse und *Reichert* eine paarige solide Bildung ebendaselbst annahm, erklärte sie bekanntlich *Bischoff* für paarige, solide Gebilde der vorderen Beckenwand, und *Remak* für solche der vorderen Bauchwand. Letzterer Ansicht schliesst sich *Köl-liker* [2]) an. Demzufolge entstehen am Rande der vordern Bauchwand zwei solide Höcker, die sich später vereinigen, von der vorderen Bauchwand trennen und der Darmfaserwand anschliessen. Nun erst entwickelt sich in diesem aus zwei verschmolzenen Höcker jene blinde Darmausstülpung, der zu Folge man früher die Allantois als primäre Ausstülpung des Darms ansah. Die ursprünglich solide Anlage der Allantois erfährt nun erst ihre Aushöhlung und ihre Umwandlung zu den bereits geschilderten Gebilden. *Rose* sucht nun das Entstehen von Atresia urethrae, Duplicität der Blase etc. daraus zu erklären, dass jene Höcker sich entweder unvollkommen vereinigten, oder dass die Aushöhlung eine unvollkommene blieb. Diese Erklärung ist sehr plausibel und erscheint mir auch nöthig, wenn man über diese sonst nicht zu erklärenden Bildungshemmungen, so wie auch über andere, wie einseitige Abplattung der Blase etc. nicht im Unklaren bleiben soll. Sobald man die Entstehung aus paarigen, soliden Höckern (Zellenhaufen) berücksichtigt, hat auch die letztgenannte Anomalie nichts Räthselhaftes mehr, da man sie auf einseitigen partiellen Schwund (oder Defect) dieser Uranlagen zurückführen kann.

1) Monatsschr. f. Geburtsk. Oct. 1866. p. 248.

2) *K.*, Entwickelungsgeschichte. Leipzig, 1861. p. 108.

Ein Beispiel, welches wohl auf partielle Atresie der Allantois beruht, dürfte folgendes sein:

Fall 117. *Rose* (Berlin).

Uterus bicornis septus, vagina septa. Atresia urethrae. Hydrops vesicae urinariae. Hydronephrosis, [1]) etc.

Wie *R.* in der Sitzung der Ges. f. Geburtsh. zu Berlin vom 28. März 1865 mittheilte, entband er am 24. Sept. 1864 eine Frau *Dietrich* von einem unreifen, abgestorbenen Kinde, das eine ganze Reihe von Missbildungen darbot. Die Arteria umbilicalis sin., das Lig. coronarium hepatis, das Coecum und Rectum fehlten ganz. Die Vagina war durch ein dünnwandiges Septum in zwei Kanäle getheilt, welche Columnae rugarum darboten und von denen der rechte durch eine kleine Oeffnung mit dem hinteren Theile der Blase communicirte. Der Uterus war zweihörnig, unten durch ein 2‴ dickes Muskel-Septum getrennt. Jedes Horn war gerunzelt und besass normale Adnexa. In ein Horn mündete das Colon.

Die Urethra besass erstens eine schiefe Scheidewand und war zweitens eine Strecke lang solid; in Folge dieser Atresie waren Hydrops vesicae urinariae, Hydronephrose, Ascites etc. eingetreten.

Als Anhang zu den bereits betrachteten Hemmungsgebilden der:

III. Periode (12.—20. Woche)

müssen auch, wenigstens beiläufig, einige Anomalien erwähnt werden, welche durch eine in dieser Zeit wirkend gedachte Ursache ihre natürlichste, ungezwungenste Erklärung finden.

Es wäre dies

1. Persistentia ligamenti recto-vesicalis.

Das nach dem Darm zu gelegene Stück des Allantoisschlauches soll bei normaler Entwickelung etwa während der 16. Woche schwinden. Wird dieser Schwund durch irgend eine Ursache aufgehoben, so bleibt eine Anfangs solide, später schlauchförmige Verbindung zwischen Harnblase und Rectum, manchmal auch nur zwischen Uterus und Rectum. Dies Ligamentum recto-vesicale (oder recto-uterinum) ist also nichts, als ein Allantois-Rest, der, wie besonders *Krieger* hervorgehoben hat, jedenfalls zum Zustandekommen des Uterus bicornis beiträgt, indem er beim Wachsen des Uterus die

1) Monatsschr. f. Geburtsk., Juni 1865. 25. Bd. 6. Hft. p. 425.

allmälige Verschmelzung der Hörner hindert. Dass letzteres nicht blos Hypothese ist, geht aus anatomischen Untersuchungen und aus dem Umstande hervor, dass eben zu der angegebenen Zeit der zweihörnige Typus des Uterus, wenn kein derartiges mechanisches Hinderniss besteht, durch Hinaufrücken des Verschmelzungswinkels sich in den Typus des Uterus introrsum arcuatus umwandelt.

2. Persistentia sinus urogenitalis.

Wie wir oben sahen, tritt, während sich bis zur Mitte der dritten Periode die Vagina — als der untergeordnetere Theil — in den Sinus urogenitalis einmündet, bei normaler Entwickelung nun allmälig das umgekehrte Verhältniss ein, indem der Sinus urogenitalis um so mehr zurückbleibt, je mehr die Vagina wächst. Er bildet sich so nach und nach zum Vestibulum vaginae um, das bekanntlich nur eine sehr geringe Tiefe besitzt. Unterbleibt nun durch einen Zufall die normale Rückbildung des Sinus urogenitalis, so ist die Folge, dass sich später die Vagina nicht direct nach aussen, sondern in die Urethra mündet, und dass man, bei Atresia vaginae, mit dem Catheter durch die Urethra in die Vagina gelangt. Ein Beispiel der Art, welches auch anderweitig interessant ist, bietet folgende Beobachtung:

Fall 118. *Debout.*

Hypertrophia clitoridis. Atresia vulvae. Mündung der Vagina in die Urethra. Hernia ovarialis sin. Pseudohermaphroditismus.[1])

Louise D., geboren 1839, wurde 1859 von *D.* untersucht. Sie hatte zwar einen im Allgemeinen weiblichen Habitus, aber eine 4—5 Centimeter lange, erectile Clitoris mit Glans und Praeputium sowie links eine beutelartige grosse Labie mit Hernia ovarialis. Die Vulva war völlig verschlossen; nur hinter der Glans clitoridis befand sich eine kleine Oeffnung, aus welcher sich Urin und zu der Menstruationszeit Blut entleerte. Führte man die Sonde in die Urethra und bog sie rückwärts, so gelangte man in die Vagina und an den Uterus. Es wurde deshalb am 10. Dec. 1859 von *Huguier* im Hôpital Beaujon der Verschluss der Vulva incidirt, worauf man an eine hymenartige Falte und in eine Vagina gelangte, die zu einer wenig entwickelten Vaginalportion mit kleinem Orif. ut. etc. führte.

1) *Le Fort*, des vices de conformation etc. p. 203.

Durch consequente Dilatation wurde nach und nach eine leidliche Vagina hergestellt.

Der Fall hatte zugleich wegen des anscheinenden Hermaphroditismus und wegen der Differential-Diagnose von Hymen imperforatus und Atresia vulvae specielleres Interesse, da man erst nach Durchtrennung der Atresie an die hymenartige Falte gelangte. Dies ist um so mehr hervorzuheben, als in der That während der III. Periode (am Ende der 20. Woche) auch

3. Persistentia hymenis totalis,

oder, wie man meistens sagt, Hymen imperforatus, entsteht, indem, nach *Hennig*'s Untersuchungen, die hintere Wand desjenigen Allantoisstückes, welches in seinen oberen Theilen die Urethra bildet, zwar zum Hymen wird, welches die Vagina total verschliesst, nun aber der normaler Weise von oben her beginnende Schwund dieses Allantois-Restes nicht vor sich geht. In solchem Falle wird man nach einer Incision keine hymenartige Falte hinter dieser Membran finden.

Dass der Hymen trotz des Coitus intact bleiben kann, so dass man ihn erst während der Geburt durch Incisionen trennen muss, ist keine zu seltene Beobachtung, und gehört, streng genommen, auch nicht hierher, da in solchem Falle der partielle Schwund des Hymen normal stattgefunden hat, und derselbe nur elastisch genug war, um einer Zerreissung zu widerstehen.

Bot die Betrachtung der II. und III. Periode ein noch etwas complicirtes Bild, weil hier drei Factoren in verschiedenster Zusammensetzung mit einander verbunden sein konnten, so erscheinen uns von der 20. Woche an, wo wir in der Norm das Bild eines Uterus mit sanft nach aussen gewölbtem Grunde und den totalen Schwund des Septum in der Vaginal- und Uterinhöhle vor uns haben, die noch eintretenden Bildungshemmungen viel einfacher und seltener. Wir haben es in der

IV. Periode,

welche von der

20. Woche des Fruchtlebens bis zur Geburt

reicht, nur mit der ungenügenden Fortentwickelung des Uterus in toto zu thun, indem wir in manchen Fällen einen Uterus

vorfinden, welcher die für diese Periode characteristische stärkere Auswölbung der Höhle und die Verwandlung seiner dreizipfligen oder walzenartigen Gestalt in eine birnförmige vermissen lässt. Finden wir zugleich im Cervicaltheil und in der Körperhöhle des Uterus noch jene starke Faltung, wie sie der genannten Periode entspricht, so haben wir das Recht von einem

Uterus foetalis

zu sprechen. Dass diese Bildungshemmung noch seltener als die vorigen während des Lebens diagnosticirt werden kann und selbst dem pathologischen Anatomen leicht entgeht, ist sehr einleuchtend. Mit um so grösserer Vorsicht sind daher diejenigen Fälle aufzunehmen, die in der Literatur als Uterus foetalis beschrieben werden, und von denen wir einige mittheilen, die in letzter Zeit unter dieser Bezeichnung veröffentlicht worden sind.

Fall 119. *J. Holst* (Dorpat).

Uterus foetalis.[1])

Julia L., 18 Jahre alt, hatte noch nicht geboren und im 16. Jahre zwei Mal Menstruation gehabt; seitdem nicht wieder. Mammae und Mons Veneris gut entwickelt, letztere und Vulva schwach behaart. Hymen und Vagina waren normal; der Uterus hingegen stellte eine nussgrosse, unebene, zusammengeballte Masse dar, die sich durch die Sonde strecken und aufrichten liess.

Fall 120. *Holst.*

Uterus foetalis.[2])

Frau *A.*, 27 Jahre alt, hatte eine unregelmässige, schmerzhafte, seltene Menstruation, die erst im 20. Jahre begonnen hatte. Sie war kinderlos und litt an hysterischen Beschwerden. Mammae schwach entwickelt. Aeussere Genitalien und Vagina waren normal. Die Vaginalportion war klein, schlank, weich; die vordere Lippe ging in das Scheidengewölbe über. Der Muttermund stellte ein kleines, rundes, kaum zu fühlendes Grübchen dar. In den Uterus war die Sonde schwer einzuführen; doch ergab sich dabei, dass die Substanz membranös und nur am Fundus leicht verdickt war. Die Höhle war 4,6 Centimeter lang, am Fundus etwas erweitert, sonst walzenförmig.

---

1) *Betschler* u. *Freund*, Beitr. II. S. 9.

2) Ibidem.

Fall 121. *J. Saexinger* (Prag).

Uterus foetalis. [1])

Ein 18jähriges Mädchen war wegen Anaemie und Chlorose in das allgemeine Krankenhaus zu Prag aufgenommen worden. Sie war sehr unentwickelt und blutarm und hatte bis dahin weder Menstruation noch Molimina gehabt. Mammae und Vulva waren wenig entwickelt. Die Section ergab einen vier Centimeter langen, schlaffen Uterus; die Vaginalportion erschien als kleines, perforirtes Knöpfchen im Gewölbe der kurzen, engen, wenig gefalteten Vagina. Die Schleimhaut des Uterus und Cervix war stark gefaltet.

Fall 122. *Holst.*

Uterus foetalis. (?) [2])

Anna K., 20 Jahre alt, wurde, nachdem sie ein Jahr vorher zwei Mal spärliche Menstruation gehabt hatte, von *H.* untersucht. Derselbe fand schwach entwickelte Mammae und Labien. Vulva wenig behaart. Hymen normal. Vagina kurz, eng. Portio vaginalis schlank, weich, nach links gerichtet und hier in das Vaginalgewölbe übergehend. Der Muttermund war klein, der Uterus klein, rudimentär, leicht beweglich, dünnwandig. Er gestattete nur schwer die Einführung der Sonde. — Dass mit Ausnahme des *Saexinger*'schen Falles, der zur Section gelangte, die Diagnosen sich nur auf Wahrscheinlichkeit stützen, ist einleuchtend; ja im letzteren Falle war die Diagnose sogar ziemlich schwankend, da auch an Ut. unicorn. sin. gedacht werden konnte.

Als Anhang zu dieser Bildungshemmung der vierten Periode seien noch erwähnt:

1. Hernia ovarialis cum persistentia canalis Nuckii.

Indem während der zweiten Hälfte des Fötallebens bekanntermaassen durch das Schrumpfen der Gubernacula Hunteri ein Descensus ovariorum gegen die Leistengegend hin bewirkt wird, kommt es vor, dass ein Ovarium oder beide nicht nur in das kleine Becken, sondern selbst durch den zuweilen offenbleibenden Processus vaginalis des Bauchfelles (Canalis Nuckii) bis in die grossen Labien hinabsteigen, womit, zumal bei gleichzeitiger Hypertrophie der Clitoris und anderer pseudo-hermaphroditischen Bildung ein täuschendes

1) Prager Vierteljahrsschr. f. pr. Heilk., 1866. Bd. 1., S. 108.
2) *Betschler* u. *Freund.* Beitr. II. S. 10.

Analogon des Hodens geschaffen ist. Eine genauere Untersuchung der äusseren und inneren Genitalien klärt alsdann leicht den Irrthum auf. Dem ohngeachtet kommen in dieser vierten Periode noch Fälle von

2. Pseudo-hermaphroditismus

vor, bei denen man grössere Schwierigkeiten hat, das Geschlecht festzustellen und die einzelnen Gebilde richtig zu deuten. Es gehört eine speciellere Betrachtung dieser Anomalie nicht zu der Aufgabe, die wir hier verfolgen, und es genügt daher, an dieser Stelle darauf zu verweisen, dass die Entstehungszeit solcher hermaphroditischer Gebilde wohl der Hauptsache nach in diese Periode fällt, wenngleich der Beginn einzelner Hemmungen oder excessiver Bildungen schon in der dritten Periode zu suchen ist, wo der Genitalhöcker zur Clitoris verkümmert, die Geschlechtsfalten zu den Labia majora, die inneren Ränder der Geschlechtsfurche zu den Labia minora sich gestalten und der Damm wesentlich zunimmt, während beim männlichen Geschlecht der Genitalhöcker sich zum Penis umwandelt, die Geschlechtsfalten zum Scrotum und die Geschlechtsfurchen zum Sinus urogenitalis in langer Raphe verwachsen. Die Uebereinstimmung ist daher, wie sich *Kölliker* treffend ausdrückt, ursprünglich so gross, dass es sich leicht begreift, dass mannigfache Zwischenstufen vorkommen, die so weit gehen können, dass die Entscheidung über das Geschlecht eine äusserst schwierige wird.

Der letzte Abschnitt der Entwickelung des weiblichen Genitalkanals ist die

V. Periode,

welche sich

von der Geburt bis zur Pubertät

erstreckt, und bis zu deren Ende die Wand des Körpers und Grundes des Uterus gradatim an Dicke zunimmt, während zugleich — bis zum sechsten Jahre — die Schleimhaut des Uterus glatter wird, bis schliesslich höchstens noch eine Längsfalte zurückbleibt. Werden diese Veränderungen gehemmt, so entsteht demzufolge der

Uterus infantilis.

Derselbe wird noch seltener, als der Uterus foetalis, gefunden, und meist erst in Folge von Amenorrhoe, Anaemie, Sterilität etc. entdeckt, hat aber insofern mehr, denn der letztere, praktische Bedeutung, als er durch eine passende örtliche und innere Behandlung oft noch nachträglich zur vollen Entwickelung gebracht werden kann. Wir wollen auch für diese Form einige Beispiele aus der neueren Literatur citiren:

Fall 123. *J. Saexinger* (Prag).

Uterus infantilis.[1])

Eine 51 jährige Frau starb im Allg. Krankenhause zu Prag an Pneumonie. Die Vagina war kurz, eng, wenig gerunzelt; der Uterus klein, schlaff, der Cervix uteri lang; die Vaginalportion hatte die Gestalt eines kleinen, perforirten Knöpfchens. Die Schleimhaut war im Fundus uteri glatt, im Cervix gefaltet.

Fall 124. *L. Fürst* (Leipzig).

Uterus infantilis rudim.[2])

Sophie H., 9 Jahre alt, aus Volkmarsdorf bei Leipzig, Markthelfers hinterlassene Tochter, wurde am 17. Juni 1867 in Herrn Prof. *Hennig*'s Kinderheilanstalt zu Leipzig wegen Lähmung des M. abducens ocul. sin. und Lähmung der rechten Extremitäten gebracht. Später trat noch Lähmung der Zunge auf. Die Kranke starb am 29. Juli 1867.

Bei der Section fand sich neben einer Cyste in der Gegend des Pons folgende Anomalie der Genitalien vor:

Der Introitus vaginae und die Vagina selbst waren ziemlich weit; letztere stark gefaltet. Ins Scheidengewölbe ragte eine erbsengrosse Portio vaginalis mit stecknadelkopfgrossem Muttermunde vorn vier, hinten neun Centimeter tief herab. Beim Einblicke in das kleine Becken konnte man Anfangs gar keinen Uterus wahrnehmen. Hob man jedoch die Peritonäalfalten auf, welche als Ligg. uteri lata zu betrachten waren, so gewahrte man den sehr unentwickelten Uterus in Gestalt von einem rundlichen Strange, der sich zwischen beiden Bauchfellplatten bis an den oberen Rand derselben hinzog. Der Uterus erwies sich als einfach, der Form nach dreizipflig, und in den beiden oberen Winkeln stark ausgezogen. Die Höhle war sehr geräumig, die Uteruswand dagegen sehr dünn, aber aus Muskelfasern bestehend; sie betrug am Fundus 0,5 Millimeter, an den Seiten 1,0 Millimeter. Das Collum uteri besass eine Wan-

1) Prager Vierteljahrsschrift f. pr. Heilkunde.

2) Bisher unveröffentlicht. Bezüglich der Hirnanomalie vergl. Dr. *B. Wagner*'s Beschreibung derselben.

dung von 2,5 Millimeter Dicke. Während die Schleimhaut des Uteruskörpers glatt war, war die des Halses etwas gefaltet, und zeigte eine mässig entwickelte Columna rugarum, in deren Mitte an der hinteren Wand des Halskanals eine unten ca. 1 Millimeter hohe, nach oben zu kleiner werdende und im unteren Drittel des Körpers ganz verschwindende Leiste vorsprang, die ein Rest der ursprünglichen Doppel-Anlage ist.

Der Uterus war im Ganzen 3,8 Centimeter lang, wovon 1,8 Centimeter auf das Collum und 2,0 Ctm. auf den Körper kamen. Die (äussere) grössere Breite des Uteruskörpers betrug 3,8 Centimeter, die grösste Breite des Halses 9,5 Millimeter, während der Hals am Orif. ext. nur 6,5 Millimeter breit war.

Die Tuben waren beide durchgängig, aber von sehr engem Lumen; jede hatte eine Länge von 10,2 Centimeter. — Die Ovarien waren schmal, rundlich, das linke 4,1 Centim., das rechte 3,8 Centimeter lang. Sie zeigten bereits beginnende Cystenbildung.

Der Fall zeigt eine absolut zu grosse Höhle und eine höchst geringe Entwickelung der Uterus-Muskulatur, also eine dem ersten Kindesalter angehörende Bildungshemmung.

Fall 125. *J. Holst* (Dorpat).

Uterus infantilis.[1])

Kadri K., 22 Jahre alt, klein, aber normal entwickelt, hatte nur 1—2 Mal im Jahre Menstruation. Aeussere Genitalien und Vagina waren normal. Hymen fehlte. Die Vaginalportion war schlank, der Uterus welk und schmal.

Fall 126. *Holst.*

Uterus infantilis.[2])

Anna S., 19 Jahre alt, noch nicht menstruirt, litt seit zwei Jahren an Kopf- und Leibschmerz. Die Statur war klein, die Vagina eng und kurz, die Vaginalportion schlank, schlaff, beweglich und excentrisch, so dass sie links in die Vaginalwand überging. Der dünnwandige, schlaffe Uterus liess die Sonde sechs Centimeter tief eindringen,

Fall 127. *Holst.*

Uterus infantilis.[3])

Eine 26jährige kinderlose Bäuerin hatte seit acht Jahren alle vier Wochen Molimina menstrualia. Die Vagina war mässig weit und lang, die Portio vaginalis rund, weich, etwa einen Centim. lang.

---

1) *Holst*, Beitr. I. S. 42.

2) Ibidem. S. 44.

3) *Betschler* u. *Freund*, Beitr., II. 11.

Der Muttermund hatte die Gestalt eines kaum fühlbaren Grübchens. Der Uterus war sehr beweglich, von normaler Form, aber höchstens 3,4 Centimeter lang.

Ich habe es in dieser, mit neueren Beispielen durchwebten Betrachtung der Bildungshemmungen des Utero-Vaginal-Kanals unterlassen, auf die physiologische und praktisch-klinische Seite dieses Kapitels einzugehen. Die Fragen über die hier einschlagenden Menstruations-, Conceptions-, Schwangerschafts- und Geburtsverhältnisse hat bereits *Kussmaul* mit so grossem Fleiss und Scharfsinn specieller behandelt, dass es ganz überflüssig wäre, wollte ich an dieser Stelle Worte verlieren. Die von mir mitgetheilten oder zusammengestellten Fälle könnten in dieser Hinsicht nur zur Bestätigung seiner Aussagen dienen. Ebenso hat er sich bereits ausführlicher über die Superfoecundation und Superfoetation, sowie über die „Ueberwanderung des Eies" ausgesprochen. Was die letztere betrifft, so ist es jetzt ausser allem Zweifel, dass das zur Befruchtung gelangte Ei sich anstatt in die Tube der betreffenden Seite hinüber in die der entgegengesetzten Seite begeben kann. Da, wie ganz fest steht, eine Fortdauer der Ovulation während der Schwangerschaft nicht anzunehmen, resp. nur ein höchst seltenes Vorkommen ist, der sogenannte ächte gelbe Körper aber nachgewiesenermaassen während der Schwangerschaft nicht verloren geht, so wird man in Fällen, wo man das Corpus luteum im Ovarium der einen Seite, die Frucht aber auf der anderen Seite (in einem theilweise hohlen Nebenhorne, in der Tube oder in der entgegengesetzten Hälfte eines Ut. septus) findet, zur Annahme einer Ueberwanderung gezwungen. Um so mehr ist dies der Fall, wenn z. B. das geschwängerte Nebenhorn durch einen völlig soliden Muskel- und Bindewebsstrang, in welchem sich kein Lumen erkennen lässt, mit dem ausgebildeten Horne der Seite zusammenhängt, auf welcher sich das Corpus luteum befindet. Hier kann man sich den Vorgang nicht anders vorstellen, als dass das Sperma durch die (einfache) Vagina, das ausgebildete Horn und die zu demselben gehörige Tube gelangt ist, das aus dem entspre-

chenden Ovarium ausgetretene Ei befruchtet hat, und dass dies nun auf eine Weise, die uns noch unbekannt ist, in die Tube der entgegengesetzten Seite gelangt. Man nimmt der Zeit an, dass durch die Wimpern des an dem Fransenende der Tuben befindlichen Flimmerepithels ein constanter Strom der serösen Feuchtigkeit der Bauchfell-Oberfläche in der Richtung nach dem Fransenende hin erregt wird. Kommt nun ein Ei nicht in das Bereich des Stromes, der es in die gleichseitige Tube führen würde, sondern in das des jenseitigen Stromes, so wird dadurch die Ueberwanderung ermöglicht.

Anders aber ist es in Fällen von Uterus unicornis c. rudim. corn. alterius partim excavato, wo das rudimentäre Horn durch einen völlig soliden, kein Lumen besitzenden Strang mit dem ausgebildeten Horn zusammenhängt und Schwangerschaft des rudimentären Hornes besteht, das ächte Corpus luteum aber im Ovarium der schwangern Seite sich findet. Da auch in diesen Fällen (vergl. Fall 45, 48 und 50) das Sperma nur durch die einfache Vagina in das ausgebildete Horn und in die zu demselben gehörige Tube gelangt sein kann, so muss man annehmen, dass es die Abdominal-Oeffnung dieser Tube verlassen hat, auf der Serosa des Bauchfells in den Strom der entgegengesetzten Seite gelangte, dort das aus dem Ovarium gelöste Ei befruchtete und nun die Ausbildung der Frucht im rudimentären Horne ermöglichte. Es wäre dies also im Gegensatze zur Transmigratio extranterina ovuli eine nicht zu bezweifelnde, sondern thatsächliche **Transmigratio extranterina seminis**, ein Vorgang, über welchen hoffentlich anderweite Beobachtungen noch Aufschluss bringen werden, und der mir dasselbe Interesse zu verdienen scheint, wie der bekannte Vorgang der Ueberwanderung des Eies.

Alphabetisches Autorenverzeichniss.*)

Baart de la Faille, *J.* (Groningen). 74. 79.
Betschler. (Breslau). 32.
Biesiadecki. (Wien). 78.
Birnbaum, *C.* (Köln). 35. 54. 55. 85.
Brown, *Baker.* (London). 8.
Cappie. (Edinburgh). 107.
Churchill, *F.* (Dublin). 58.
Cruise, *F. R.* (Dublin). 25.
Cusco. (Paris). 22.
Day. 52.
Debout. 118.
Faye u. *Winge.* (Christiania). 73.
Fonssagrives u. *Gallerand.* 5.
Freund. (Breslau). 6. 7. 20. 24. 68.
Fürst, *L.* (Leipzig). 57. 94. 95. 100. 124.
Gallard. (Paris). 67.
Goupil. (Lourcine). 103.
Grace, *H.* 109.
Greenhalgh. (London). 70. 80. 81. 91. 92. 93. 102.
Gusserow. (Berlin). 23.
Hancox. 87.
Hennig, *C.* (Leipzig). 18. 96.
Heppner, *J.* (Petersburg). 84.
Heschl, (Krakau). 88.
Holst, *J.* (Dorpat). 3. 11. 12. 13. 14. 15. 16. 17. 21. 30. 61. 119. 120. 122. 125. 126. 127.
Horand. (Lyon). 75.
Hussa. (Schwarzkosteletz). 9.
Jones, *R.* (Carnarvon). 59.
Keiller. 108.
Knight, *C.* 4.
Köberlé, *E.* (Strassburg). 36. 72. 77.
Krieger. (Berlin). 116.
Laaser. (Memel). 66.
Leudet, *E.* (Rouen). 29.
Lisfranc. 112.
Loebel. (Wien). 36.
Luschka, *H.* (Tübingen). 49.
Maissonneuve. (Paris). 60.
Martin, (Berlin). 28.
Mühlhäuser. 104.
Paris. 110.
Popper. (Miskolcz). 101.
Přibram, *A.* 19. 111.
Rabe, *H.* (Dresden). 99.
Rayer. (Paris). 10.
Rokitansky, *C.* (Wien). 62. 63. 64. 69.
Rose. (Berlin). 117.

*) Die den Namen beigefügten Zahlen sind die Nummern der Fälle.

Rosenburger, *A.* (Basel). 37. 38. 40. 42. 43. 50.
Saexinger, *J.* (Prag). 2. 26. 27. 39. 56. 76. 121. 123.
Schultze, *B.* (Jena). 105.
Simpson, *A. R.* (Edinburgh). 65.
Smith, *Tyler* u. *Braxton Hicks*. (London). 86.
Snellen. (Utrecht). 41.
Spaeth, *J.* (Wien). 89. 113.
Spitzer. *M.* (Wien). 98.
Sprengell. (Göttingen). 51.
Stoltz, *J. A.* (Strassburg). 31. 33. 47. 53.
Strohl. (Strassburg). 114.
Struthers, *J.* (Edinubrgh). 71.
Trier, *F.* (Kopenhagen). 79.
Turner, *W.* (Edinburgh). 44. 45. 46. 82. 83.
Virchow, *R.* (Berlin). 48.
Waldeck. 106.
Willemin, *A.* (Strassburg). 1. 97.
Young, *J.* (Edinburgh). 115.

Druck von A. Th. Engelhardt in Leipzig.